

# 추간공 접근법과 추궁간판 접근법을 사용한 요부 경막외 신경차단술이 자기공명영상 소견에 미치는 영향

황병문

강원대학교 의학전문대학원 의학과 마취통증의학교실

## Effect of Lumbar Epidural Nerve Block using the Transforaminal Approach and the Interlaminar Approach on Magnetic Resonance Imaging Findings

Byeong-Mun Hwang

Department of Anesthesiology and Pain Medicine, School of Medicine, Kangwon National University

**요약** 본 연구의 목적은 요통으로 추간공 접근법과 추궁간판 접근법을 사용하여 요부 경막외 신경차단술을 받은 환자를 대상으로 시술 후 자기공명영상 소견이 어떻게 다른지 조사하는 것이었다. 연구 방법은 신경차단술 후 자기공명영상의 이상 소견에 대해 분석한 관찰 연구이다. 연구 대상자는 2007년 1월에서 2016 12월 사이에 일개 대학병원 통증클리닉에서 요부 경막외 신경차단술 24시간 후에 요추부 자기공명영상을 촬영한 78명의 환자를 대상으로 하였다. 신경차단술을 받은 대상자 중에서 추궁간판 접근법을 사용한 환자는 36명이었고, 추간공 접근법을 사용한 환자는 42명이었다. 경막외 신경차단술 후 자기공명영상에서 비정상적인 소견을 보인 환자들의 비율은 추간공 접근법을 사용한 군(7%)에 비해 추궁간판 접근법을 사용한 군(53%)에서 많았다. 비정상적인 자기공명영상 소견은 경막외 공기, 유체, 연부 조직의 변화, 바늘 자국 등이었다. 전체 비정상소견 중에서는 경막외 공기가 72%로 다수를 차지했다. 위의 연구결과를 고려할 때 요부 경막외 신경차단술을 시행 후 24시간 이내에 자기공명영상을 촬영할 경우에는, 시술 시 추간공 접근법을 이용하는 것이 자기공명영상의 판독 오류 또는 해석의 어려움을 줄이는데 도움이 될 것이다. 또한 추궁간판 접근법을 이용하여 시술하는 경우에는 자기공명영상에서 경막외 공기 등의 이상 소견이 발견될 가능성에 주의할 필요가 있다.

**Abstract** This study was conducted to investigate the differences in magnetic resonance imaging (MRI) findings after lumbar epidural nerve block using the transforaminal approach and the interlaminar approach in patients with low back pain. This study was an observational analysis study of abnormal findings of MRI after epidural nerve block. This study included 78 patients who underwent MRI at approximately 24 h after lumbar epidural nerve block at a pain clinic of a university hospital between January 2007 and December 2016. Among patients who received epidural nerve block, 36 used the interlaminar approach and 42 used the transforaminal approach. The incidence of patients with abnormal changes in MRI findings was higher among patients using the interlaminar approach (53%) than those using the transforaminal approach (7%). Abnormal MRI findings included epidural air or fluid, needle tracks, and soft tissue changes, with epidural air being the most frequent abnormal finding (72%). We recommend use of the transforaminal approach to reduce the possibility of misreading or difficulty in interpretation of images of patients who underwent MRI at approximately 24 h after lumbar epidural nerve block. Practitioners should consider the possibility of abnormal findings such as epidural air on MRI in cases of epidural nerve block using the interlaminar approach.

**Keywords** : Air, Epidural, Interlaminar, Magnetic resonance imaging, Nerve, Transforaminal.

본 논문은 강원대학교 전임교원 기본연구비(No. 520160347)로 수행되었음.

\*Corresponding Author : Byeong-Mun Hwang(Kangwon National University)

Tel: +82-33-2258-2238 email: arim14@kangwon.ac.kr

Received June 30, 2017

Revised (1st July 13, 2017, 2nd August 10, 2017)

Accepted August 17, 2017

Published August 31, 2017

## 1. 서론

### 1.1 연구의 필요성

경막의 신경차단술(epidural nerve block)은 척추 질환 환자의 재활, 기능 제한 개선 및 허리 통증 관리에 효과적인 치료법으로, 노인 인구의 증가와 함께 신경외과, 재활의학과 등의 여러 과에서 점점 더 많은 환자들에서 사용되고 있다[1,2]. 경막의 신경차단술을 시행하는 경우 예전에는 추궁간판(interlaminar) 접근법이 흔히 사용되었으나 최근에는 추간공(transforaminal) 접근법도 자주 사용되고 있다[3]. 추궁간판 접근법을 사용하여 신경차단술을 수행하는 경우에 매달린물방울정후(hanging drop)나 저항소실법을 이용하여 경막의 공간을 확인하는 몇 가지 방법이 있으며[4,5], 일반적으로 공기 또는 수액이 경막의 공간을 식별하기 위해 사용된다. 이에 비해 추간공 접근법을 이용하는 경우에는 일반적으로 경막의 공간을 확인하기 위하여 조영제를 사용하며 공기는 사용되지 않는다[6]. 경막의 신경차단술을 시행할 때 주입된 공기, 국소 마취제, 수액 또는 스테로이드는 경막의 주입 후 일정 기간 동안 경막의 공간에 머물게 되며 이는 경막의 신경차단술 이후에 촬영된 방사선 이미지의 오독(misreading)에 기여할 수 있다.

척추의 자기공명영상(magnetic resonance imaging, MRI)은 척추와 척수에 영향을 미치는 병리학적 상태에 대한 효과적인 진단 도구이다. 자기공명영상은 척추 질환에서 가장 민감하고 신뢰할 수 있는 진단 기법이며, 척추 질환의 원인을 밝혀내고 다른 원인들과 감별 진단에 유용하므로 최근에 사용이 급격히 증가하고 있다[7,8]. 그러나 경막의 신경차단술 이후에 자기공명영상 검사를 하게 되면 신호 왜곡 및 자기공명영상의 판독에 오류가 발생할 가능성이 있다. 척추 질환 치료를 위해 경막의 신경차단술을 받는 환자에서는 시술시 주입한 공기 또는 액체가 경막의 공간에 잔류함으로써 자기공명영상의 판독 오류 또는 해석의 어려움이 발생할 수 있다. Kim 등[9]은 경추 경막의 신경차단술 후에 얻은 자기공명영상에서 디스크 탈출로 의심된 기포의 예를 보고하였다. 또한 Ammirati 등[10]은 경막의 신경차단술 후 증상이 악화되어 감염이나 농양을 의심하였으나 경막외강의 공기가 원인인 경우를 보고했다. 위와 같은 오류를 방지하는 가장 좋은 방법은 경막의 신경차단술 이전에 자기공명영상 촬영을 시행하는 것이지만 모든 환자들을 대상으로

하기에는 의학적 긴급성 등의 필요성으로 인해 실제 시행에 제한이 있으며, 더욱이 자기공명영상 촬영이 점점 더 증가하는 상황에서는 현실적으로 어려움이 있다.

척추의 경막의 신경차단술 후 자기공명영상의 이상 소견에 대해 연구한 기존의 연구를 살펴보면, Davidson 등[11]은 경막의 신경차단술 후 6 시간 이내에 획득한 자기공명영상에서 공기와 주사 바늘의 자국을 보고했다. Rothenburg 등[12]은 경막의 신경차단술 후 연조직의 변화를 보고하였다. 그러나 이러한 연구들은 경막의 주입 후 단기간에 획득한 소수의 환자들에 대한 자기공명영상만을 평가하였다. 따라서 경막의 신경차단술 후 자기공명영상에서 어떠한 이상 소견이 나타나는지에 대한 전반적인 연구는 이루어지지 않았다. 또한 기존의 연구는 추궁간판 접근법을 이용한 신경차단술을 대상으로 이루어졌으며, 최근 사용이 증가하고 있는 추간공 접근법을 이용한 신경차단술 후에 자기공명영상의 변화에 대해서는 연구가 이루어지지 않았다.

위에서 살펴본 바와 같이 경막의 신경차단술이 자기공명영상에 미치는 영향에 대한 연구는 미미하며 적절한 연구가 이루어지지 못했다. 따라서 추간공 접근법과 추궁간판 접근법을 이용한 경막의 신경차단술 후 자기공명영상에서 어떠한 이상 소견이 나타나는지에 대한 연구가 필요하다. 이에 본 연구는 추간공 접근법과 추궁간판 접근법을 이용한 요부 경막의 신경차단술 24시간 후에 요부 자기공명영상 촬영을 시행한 환자를 대상으로 한 자기공명영상에서 시술 방법에 따른 차이를 알아봄으로써, 요부 경막의 신경차단술을 시행할 때 자기공명영상에 미치는 영향이 적은 시술 방법이 무엇인지에 대한 근거자료를 제공하고자 한다.

### 1.2 연구 목적

본 연구는 대학병원 통증클리닉 외래에서 경막의 신경차단술 후 24시간 후에 자기공명영상 촬영을 한 환자를 대상으로 자기공명영상의 이상 소견을 분석하였으며, 구체적 목적은 다음과 같다.

- 첫째, 경막의 신경차단술 시행 시 시술 방법의(추간공과 추궁간판 접근법)의 차이가 자기공명영상의 소견에 미치는 영향을 파악한다.
- 둘째, 경막의 신경차단술 후 자기공명영상에서 나타나는 이상 소견의 종류를 파악한다.
- 셋째, 경막의 신경차단술 후 24시간 후의 자기공명영

상에서 이상 소견이 나타나는 비율을 파악한다. 간으로 투여되었다.

## 2. 대상 및 방법

### 2.1 연구설계

본 연구는 대학병원 통증클리닉에서 척추의 경막의 신경차단술 후 발생한 자기공명영상의 이상 소견에 대해 분석한 관찰 연구이다.

### 2.2 연구대상 및 자료수집

본 연구는 2007년 1월부터 2016년 12월까지 10년 동안 대학병원 통증 관리 센터에서 추간공과 추궁간판 접근법의 서로 다른 방법으로 요부 경막의 신경차단술을 받은 후 24시간 이후에 자기공명영상 촬영을 시행한 환자들을 대상으로 하였다. 자료수집을 위한 표본 수 산정은 G-power 3.1을 활용하였으며, 유의수준 .05, 검정력 .80, 효과크기 .70, 탈락가능성(약 5%)을 고려한 최소 표본 수는 72명으로 산정되었다. 본 연구에 사용된 자료는 분석 전에 병원 기관생명윤리위원회의 승인을 얻었으며, 척추 수술의 병력이나 자기공명영상 소견에 영향을 미칠 수 있는 다른 병력이 있는 3명을 제외한 총 78명의 환자가 최종적으로 연구 대상에 포함되었다.

### 2.3 연구도구

#### 2.3.1 시술방법

모든 대상자는 시술 방법과 시술 후 합병증에 대하여 사전에 설명을 듣고 동의하였다. 모든 환자는 통증의학 전문의 자격증이 있는 전문가에 의해 요추 부위에서 경막의 신경차단술을 시행 받았다. 추궁간판 접근법[3,13]은 대상자가 엎드리거나 옆으로 구부린 자세에서 수행되었다. 시술은 요추 가운데의 횡돌기 사이에서 피부의 국소마취 후 22게이지 바늘을 사용하여 피부의 수직방향에서 경막의 공간으로 진입하였다. 경막의 공간의 확인은 주사기를 통하여 2~3ml의 공기를 주입하여 확인하였다. 추간공 접근법[6,13]은 요추의 측면 방향에서 25게이지 바늘을 사용하여 수행되었다. 시술은 요추의 측돌기 아래에서 바늘을 피부에 비스듬하게 진입시켰으며, 경막의 공간의 확인은 1ml의 조영제를 주입하여 확인하였다. 요통의 치료를 위한 약물은 두 군 모두에서 국소마취제와 스테로이드를 포함한 혼합액이 요추의 경막의 공

### 2.3.2 자기공명영상

모든 환자는 경막의 신경차단술로부터 24시간 이후에 자기공명영상 검사를 받았으며, 척추의 영상 이미지는 척추 표면 코일을 사용한 1.5T 스캐너를 사용하여 자기공명영상을 획득했다.

### 2.3.3 대상자 분류

모든 대상자는 요부 경막의 신경차단술을 받았으며, 총 78명의 대상자 중에서 환자의 건강상태를 고려하여 36명은 추궁간판 접근법을 사용하였고 42명은 추간공 접근법을 사용하여 신경차단술을 시행하였다.

### 2.4 분석방법

본 연구에서 수집된 모든 자료는 평균  $\pm$  표준 편차 또는 사람 수(%)로 표시하였다. 두 군간 평균의 차이를 비교하기 위하여 독립 표본 t 검정이 사용되었으며, 사람 수에서 비율의 차이는 Chi-square 검정과 Fishers exact 검정을 이용하여 비교하였다. 모든 비교에서  $p$  값은 0.05 미만을 통계적으로 의미 있는 것으로 간주하였다.

통계 분석은 Windows용 SPSS 버전 23.0 (IBM Corp, NY, USA)을 사용하여 수행하였다.

## 3. 연구결과

### 3.1 대상자의 일반적 특성

본 연구에서 대상자의 일반적 특성은 Table 1과 같다. 총 78명의 대상자 중 36명은 추궁간판 접근법(Group L)을 사용하였고 42명은 추간공 접근법(Group T)을 사용하여 신경차단술을 시행하였다. 대상자의 평균 나이는 추궁간판 접근법을 사용한 군에서는 61세, 추간공 접근법을 사용한 군에서는 64세였다. 대상자의 성별은 추궁간판 접근법을 사용한 군에서는 남자가 14명, 여자가 22명이었고, 추간공 접근법을 사용한 군에서는 남자가 19명, 여자가 23명이었다. 대상자의 평균 몸무게는 추궁간판 접근법을 사용한 군에서는 59kg, 추간공 접근법을 사용한 군에서는 61kg이었다. 대상자의 평균 키는 추궁간판 접근법을 사용한 군에서는 162cm, 추간공 접근법을 사용한 군에서는 163cm이었다. 대상자의 나이, 성별,

키, 몸무게 같은 일반적 특성에서 추궁간관 접근법을 시행한 군과 추간공 접근법을 시행한 군에서 두 군간 통계적으로 유의한 차이는 없었다.

### 3.2 시술 후 비정상적인 자기공명영상 소견을 보인 환자들의 수

Table 1. Demographic characteristics of patients

	Group L (n=36)	Group T (n=42)	P
Age (yrs)	61.3 ± 10.1	64.1 ± 9.8	.852
Sex (M/F)	14 / 22	19 / 23	.737
Weight (kg)	59.3 ± 5.6	61.7 ± 6.1	.458
Height (cm)	162 ± 6.7	163 ± 7.6	.541

Data are presented as mean (SD) or number of patients. Group L, patients received epidural nerve block using a interlaminar approach; Group T, patients received epidural nerve block using a transforaminal approach. MRI; magnetic resonance imaging. There were no significant differences between the groups.

경막외 신경차단술로부터 24시간 이내에 자기공명영상 검사를 받은 대상자 78명 중 22명은 시술 후 자기공명영상 소견에서 비정상적인 변화를 보였다. 시술 후 자기공명영상에서 비정상적인 소견을 보인 환자들의 비율은 추간공 접근법을 사용한 군(3명, 7%)에 비해 추궁간관 접근법을 사용한 군(19명, 53%)에서 많았다( $p=.001$ ).

### 3.3 시술 후 발견된 비정상적인 자기공명영상 소견

경막외 신경차단술 24시간 후에 발견된 비정상적인 자기공명영상 소견은 경막의 공기, 유체, 연부 조직의 변화, 바늘 자국 등이었다. 전체 비정상소견 중에서 경막의 공기가 18명(72%)로 다수를 차지했으며, 그 외에 연부 조직의 변화는 4명, 바늘 자국과 유체는 각각 3명에서 발견되었다. 추궁간관 접근법을 사용한 군(36명)의 18명에서 경막의 공기(50%)가 발견되었고, 바늘 자국은 2명(6%), 유체와 연부 조직의 변화는 각각 1명(3%)에서 발견되었다. 추간공 접근법을 사용한 군(42명)에서는 경막의 공기와 바늘 자국이 발견되지 않았으며 유체와 연부 조직의 변화는 각각 1명(2%)과 2명(5%)에서 발견되었다.

Table 2. Number of patients with abnormal MRI findings

	Group L (n=36)	Group T (n=42)	P
Number of patients with abnormal MRI findings	19(53)	3(7)*	.001

Data are presented as number of patients (%). Group L, patients received epidural nerve block using a interlaminar approach; Group T, patients received epidural nerve block using a transforaminal approach. MRI; magnetic resonance imaging. \*:  $p < 0.05$ , versus group L.

### 3.4 시술 후 정상 및 비정상 자기공명영상 소견

본 연구에서 Fig. 1.은 경막외 신경차단술 24시간 후에 촬영된 자기공명영상 사진이다. 그림(a)의 화살표는 유체를 나타내고, 그림(b)의 화살표는 경막의 공기를 나타낸다.

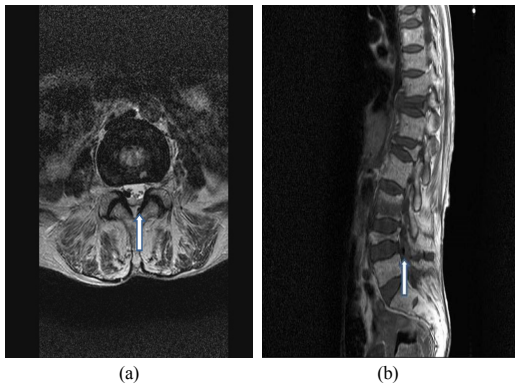
## 4. 논의

본 연구는 요통으로 요부 경막외 신경차단술을 받은 환자를 대상으로 시술 방법의 차이에 따라 시술 후 자기공명영상 소견이 어떻게 다른지 조사하였다. 본 연구에서 경막외 신경차단술 이후의 자기공명영상에서 비정상적인 소견을 보인 환자들의 비율은 추간공 접근법을 사용한 군(7%)에 비해 추궁간관 접근법을 사용한 군(53%)에서 많았다. 전체 비정상소견 중에서 경막의 공기가 72%로 다수를 차지했으며, 그 외에 연부조직의 변화, 바늘 자국, 유체가 발견되었다.

Table 3. Abnormal MRI findings after epidural nerve block

	Group L (n=36)	Group T (n=42)
Epidural air	18 (50)	0
Needle track	2 (6)	0
Epidural fluid	1 (3)	1 (2)
Soft tissue changes	1 (3)	2 (5)
Total	22	3

Data are presented as number of patients (%). Group L, patients received epidural nerve block using a interlaminar approach; Group T, patients received epidural nerve block using a transforaminal approach. MRI; magnetic resonance imaging.



**Fig. 1.** Magnetic resonance images of patients received epidural nerve block.

Arrow (a) indicates epidural fluid.

Arrow (b) indicates air in the epidural space.

기존 연구에서, 경막외 신경차단술 이후에 촬영한 자기공명영상의 90-93%의 사례에서 비정상적인 소견을 발견할 수 있었다[11,14]. 본 연구와 기존 연구의 결과 사이에 나타난 차이는 아래의 몇 가지 요인들 때문에 발생했을 가능성이 있다. 첫째, 기존 연구에서 대상자들은 신경차단술 이후 3-12시간 내에 자기공명영상을 촬영했다. 그러나 본 연구의 대상자들은 신경차단술 시술 후 약 24시간에 자기공명영상 촬영을 하였다. 둘째, 기존 연구에서 신경차단술은 17개이지 바늘을 사용하였고, 본 연구에서는 22개이지의 비교적 가는 바늘을 사용하였다. 셋째, 본 연구의 추간공 접근법을 사용한 군에서 비정상적인 자기공명영상 소견을 보인 대상자가 적은 것은 시술 시 경막외강의 확인을 위하여 공기를 사용하지 않은 것이 영향을 미쳤을 것으로 생각된다.

기존의 연구[11,14]에서는 경막외 신경차단술 시행 후 촬영한 자기공명영상의 75-77%에서 경막외 공기의 존재를 보고했다. 그러나 본 연구의 추궁간관 접근법을 이용해 경막외 신경차단술을 시행한 군에서는 신경차단술 후 대상자의 50%에서 경막외 공기가 발견됐다. 추궁간관 접근법을 이용한 본 연구에서 경막외 공기의 발생률이 낮은 것은 이전 연구(3-12시간)와 비교하여 시술과 자기공명영상 촬영 사이의 간격이(약 24시간) 더 길기 때문일 수 있다. 즉, 시술 후 시간이 지남에 따라서 경막외 공기가 일부 흡수되어 경막외 공기의 발생률이 기존 연구에 비해 적었을 가능성이 있다. 이에 대한 근거로, 개의 경막외강에 주입한 공기가 어떻게 변하는지 알아본

Stevens 등의 연구[15]가 도움이 될 수 있다. 위에 언급한 Stevens 등의 연구[15]에서 경막외 신경차단술 24 시간 후에 촬영된 자기공명영상에서 모든 개에서 경막외 공기가 관찰되었고, 시술 2일 후의 자기공명영상에서는 50%의 개에서 공기가 관찰되었다. 그러나 모든 공기는 96 시간 후에 사라졌으며, 시간이 지날수록 점점 크기가 감소하는 양상을 보였다. 또한 본 연구에서 시술 시 주입된 공기의 양이 2~3ml로 비교적 적었던 것도 기존 연구에 비해 경막외 공기의 발생률이 낮았던 이유일 수 있다.

추간공 접근법을 이용해 경막외 차단술을 시행한 본 연구에서 경막외 공기는 관찰되지 않았는데, 이는 시술 시 경막외 공간의 확인을 위하여 공기를 사용하지 않았기 때문으로 생각된다. 시술 시 바늘을 사용하지 않았지만 따로 공기를 주입하지는 않았기 때문에, 바늘 삽입 시 공기의 유입은 거의 없었던 것이 영향을 미쳤을 것으로 생각된다.

기존의 두 연구[11,14]에서 보고된 바늘 자국의 발생률은 각각 50%와 85%였다. 그러나 본 연구에서 추궁간관 접근법을 이용해 경막외 신경차단술을 시행한 후에 촬영된 자기공명영상은 단지 대상자의 6%에서 바늘 자국을 보여주었다. 본 연구에서 바늘 흔적이 낮은 발생 빈도는 이전 연구에서 사용된 17개이지 바늘과 비교하여 가는 바늘(22개이지)의 사용으로 인한 것일 수 있다. 추간공 접근법을 이용한 본 연구에서 바늘 자국이 관찰되지 않은 것은, 바늘의 자입 시 진행방향이 추궁간관 접근법에서는 수직으로 진행하는데 비해 추간공 접근법에서는 비스듬하게 진행하기 때문에 각도 상 자기공명영상에 잘 나타나지 않았을 가능성이 있다.

Davidson 등[14]은 경막외 카테터를 통한 지속적인 경막외 약물 주입 후 3-12시간 내에 분만한 환자의 자기공명영상의 43%에서 연부조직의 부종을 보고하였다. 그러나 추궁간관 접근법과 추간공 접근법을 이용해 경막외 신경차단술을 시행한 본 연구에서는 신경차단술 후 각각 대상자의 3%와 5%에서 연부조직의 부종이 발견됐다. 이전 연구에서 본 연구에 비해 상대적으로 높은 연부조직의 부종은 임신, 17개이지의 굵은 경막외 바늘 사용, 경막외 카테터를 통한 지속적 경막외 주입의 영향에 의한 것일 수 있다.

본 연구에서 연부조직 변화와 바늘 자국의 빈도가 낮은 이유는 이전 연구와 비교하여 가는 경막외 바늘(22개이지)과 신경차단술과 자기공명영상 촬영 사이의 간격이

길어졌기 때문일 수 있지만, 본 연구에 적용한 비정상 자기공명영상 소견의 엄격한 진단 기준이 영향을 미쳤을 수도 있다. 본 연구에서 저자들은 **Baastrup**의 징후 또는 퇴행성 변화와 구별하기 어려운 관찰 결과를 연구 대상에서 제외하였다[16,17].

경막외 신경차단술 같은 침습성 척추 중재술의 병력은 척추 경막외 농양(abscess)의 위험 인자로 알려져 있다[18,19]. 경막외 신경차단술 후 혈종이나 농양이 발생하는 경우는 드물지만 즉각적으로 적절한 치료가 이루어지지 않는다면 영구적인 신경 장애 또는 사망과 관련될 수 있다. 따라서 농양이나 혈종을 가진 환자에서 환자의 영구적인 신경 손상을 막고 사망률을 낮추기 위해서는 척추 혈종 또는 감염의 진단이 가급적 빨리 이루어져야 한다. 그러나 이러한 응급 상황에서 증상 발현이 지연되거나 일부 증상만 나타날 수 있다. 그런 경우에 자기공명영상 촬영이 가장 신뢰할 수 있는 효과적인 진단 도구이다. 그러나 신경차단술 이후에 촬영된 자기공명영상의 변화는 판독 결과의 혼란을 야기하거나 잘못된 해석으로 이어질 수 있다. **Ikushima** 등[20]은 경막외 신경차단술 후 자기공명영상 촬영을 한 환자의 영상에서 감염이 없음에도 불구하고 경막외 농양으로 의심된 위양성 결과를 보고했다. 본 연구에서도 경막외 감염과 감별이 어려운 일부 비정상 소견(예를 들어, 연부조직 변화 및 유체)이 관찰되었다. 그러므로 경막외 신경차단술 시행 후 자기공명영상에서 어떠한 이상 소견이 나타나는지 알아본 본 연구는 경막외 농양이나 혈종의 감별 진단에 도움이 될 것으로 생각된다. 경막외 신경차단술 이후 촬영된 자기공명영상에서 농양이나 혈종과 감별이 어려운 소견이 보이는 경우, 본 연구에서 관찰된 비정상 소견과 비교함으로써 정확한 진단에 도움이 되며 이를 통해 즉각적인 치료를 하거나 불필요한 수술을 막는데 기여할 수 있다.

본 연구에는 몇 가지 제한점이 있다. 첫째, 본 연구에서 대상자들은 경막외 신경차단술 후 단발성으로 자기공명영상 촬영을 하였으며, 같은 환자에서 여러 번 촬영을 함으로써 이상 소견의 변화 과정을 추적하지는 않았다. 본 연구의 저자는 사람을 대상으로 한 연구에서 동일한 환자에서 여러 번의 자기공명영상 촬영이 비윤리적이라고 판단했기 때문에 반복 촬영을 하지 않았다. 둘째, 본 연구는 단일 기관에서 경막외 신경차단술을 시행한 환자의 자료만 포함되어 있다. 따라서 시술 시 주입된 공기나 약물의 용량이나 사용된 바늘의 크기나 유형에서, 시술

기관이나 시술자에 따라 서로 동일한 방법을 사용하지 않을 가능성이 있기 때문에 본 연구의 결과를 일반화하기 어려운 면이 있다. 앞으로 경막외 신경차단술 이후에 촬영된 자기공명영상의 판독에서 오류를 방지하기 위해, 다양한 임상 상황에서 일반화할 수 있는 대규모의 추가 연구가 필요하다.

## 5. 결론 및 제언

본 연구는 요통으로 요부 경막외 신경차단술을 받은 환자를 대상으로 시술 방법의 차이에 따라 시술 24시간 후 자기공명영상 소견이 어떻게 다른지 조사하였다. 본 연구에서 비정상적인 자기공명영상 소견을 보인 환자들의 비율은 추간공 접근법을 사용한 환자들에 비해 추공간 접근법을 사용한 환자들에서 많았다. 전체 비정상 소견 중에서는 경막외 공기가 가장 많았다.

본 연구결과를 고려할 때, 요부 경막외 신경차단술을 시행 후 24시간 이내에 자기공명영상을 촬영할 경우에는, 시술 시 추간공 접근법을 이용하는 것이 자기공명영상을 판독할 때 혼란이나 오류를 줄이는데 도움이 될 것이다. 또한 추공간 접근법을 이용하여 시술하는 경우에는 자기공명영상에서 경막외 공기 등의 이상 소견이 발견될 가능성에 주의할 필요가 있다.


## References

- [1] Choi JH, Hong JY, Suh SW, Yang JH, Park SY, Park JH, Hong SJ, "What Is the Role of Epidural Steroid Injections in Lumbar Spinal Disease with Moderate Disability?", *Pain Physician*, vol. 19, pp. 293-298, 2016.
- [2] Manchikanti L, Staats P, Nampiaparampil D, Hirsch JA, "What is the role of epidural injections in the treatment of lumbar discogenic pain: a systematic review of comparative analysis with fusion", *Korean J Pain*, vol. 28, pp. 75-87, 2015.  
DOI: <https://doi.org/10.3344/kjp.2015.28.2.75>
- [3] Ritesh Arvind Pandey, "Efficacy of Epidural Steroid Injection in Management of Lumbar Prolapsed Intervertebral Disc: A Comparison of Caudal, Transforaminal and Interlaminar Routes", *J Clin Diagn Res*, vol. 7, pp. RC05-RC11, 2016.  
DOI: <https://doi.org/10.7860/JCDR/2016/18208.8127>
- [4] Lee JY, Lee SM, Sim WS, Ahn HJ, Park MH, Lim HY, Lee SH, Kim YR, Kim YI, Bang YJ, "False loss of resistance in cervical epidural injection: the loss of resistance technique compared with the epidrum

- guidance in locating epidural space”, *Pain Physician*, vol. 19, pp. 131-138, 2016.
- [5] Garcia J, Gomar C, Rimbau V, Cardenal C, “Radicular acute pain after epidural anaesthesia with the technique of loss of resistance with normal saline solution”, *Anaesthesia*, vol. 53, pp. 166-171, 1998.
- [6] Kim ED, Roh MS, Park JJ, Jo D, “Comparison of the Ventral Epidural Spreading in Modified Interlaminar Approach and Transforaminal Approach: A Randomized, Double-Blind Study”, *Pain Med*, vol. 9, pp. 1620-1627, 2016.  
DOI: <https://doi.org/10.1093/pm/pnv094>
- [7] Gil JW, Choi SO, “Analysis of the Trend and the Factors Influencing the Usage Before and After the Application of the National Health Insurance for the Magnetic Resonance Imaging”, *Journal of the Korea Academia-Industrial cooperation Society*, vol. 17, pp. 477-484, 2016.  
DOI: <http://dx.doi.org/10.5762/KAIS.2016.17.8.477>
- [8] Choi JW, Lim HW, Lee JY, Lee WI, Lee EK, Chang CH, Yang JY, Sim WS, “Effect of cervical interlaminar epidural steroid injection: analysis according to the neck pain patterns and MRI findings”, *Korean J Pain* vol. 29, pp. 96-102, 2016.  
DOI: <https://doi.org/10.3344/kjp.2016.29.2.96>
- [9] Kim TS, Shin SS, Kim JY, Kim DY, “Air bubbles mimic Disc herniation in MRI after cervical epidural block”, *Korean J Pain*, vol. 3, pp. 202-206, 2009.
- [10] Ammirati M, Perino F, “Symptomatic air trapped in the spine after lumbar epidural corticosteroid injection”, *J Neurosurg Spine*, vol. 5, pp. 359-361, 2006.  
DOI: <https://doi.org/10.3171/spi.2006.5.4.359>
- [11] Davidson EM, Sklar EM, Ginosar Y, Abdi S, Bhatia RG, Garcia L, Hulen R, Arheart K, Birnbach D, “Evaluation of magnetic resonance imaging following neuraxial steroid administration: does epidural injection produce pathologic findings?”, *Reg Anesth Pain Med*, vol. 33, pp.326-331, 2008.  
DOI: <https://doi.org/10.1016/j.rapm.2008.01.014>
- [12] von Rothenburg T, Drescher R, Koester O, Schmid G, “Magnetic resonance imaging of the lumbar spine after epidural and nerve root injection therapy: evaluation of soft tissue changes” *Clin Imaging*, vol. 30, pp. 331-334, 2006.  
DOI: <https://doi.org/10.1016/j.clinimag.2006.03.033>
- [13] Manchikanti L, Singh V, Pampati V, Falco F, Hirsch J, “Comparison of the efficacy of caudal, interlaminar, and transforaminal epidural injections in managing lumbar disc herniation: is one method superior to the other?”, *Korean J Pain*, vol. 28, pp. 11-21, 2015.  
DOI: <https://doi.org/10.3344/kjp.2015.28.1.11>
- [14] Davidson EM, Sklar E, Bhatia R, Garcia L, Arheart KL, Ginosar Y, Birnbach D, “Magnetic resonance imaging findings after uneventful continuous infusion neuraxial analgesia: a prospective study to determine whether epidural infusion produces pathologic magnetic resonance imaging findings”, *Anesth Analg*, vol. 110, pp. 233-273, 2010.  
DOI: <https://doi.org/10.1213/ane.0b013e3181ad56c1>
- [15] Stevens R, Mikat-Stevens M, Van Clief M, Schubert A, Weinstein Z, “Deliberate epidural air injection in dogs: a radiographic study”, *Reg Anesth*, vol. 14, pp. 180-182, 1989.
- [16] Maes R, Morrison WB, Parker L, Schweitzer ME, Carrino JA, “Lumbar interspinous bursitis (Baastrup disease) in a symptomatic population: prevalence on magnetic resonance imaging”, *Spine*, vol. 33, pp. E211-215, 2008.  
DOI: <https://doi.org/10.1097/BRS.0b013e318169614a>
- [17] Dimitrios K. Filippiadis, Argyro Mazioti, S. Argentos, G. Anselmetti, O. Papakonstantinou, N. Kelekis, Alexis Kelekis, “Baastrup’s disease (kissing spines syndrome): a pictorial review”, *Insights Imaging* vol. 6, pp. 123-128, 2015.  
DOI: <https://doi.org/10.1007/s13244-014-0376-7>
- [18] DeFroda SF, DePasse JM, Eltorai AE, Daniels AH, Palumbo MA, “Evaluation and management of spinal epidural abscess”, *J Hosp Med*, vol. 11, pp. 130-135, 2016.  
DOI: <https://doi.org/10.1002/jhm.2506>
- [19] Patel AR, Alton TB, Bransford RJ, Lee MJ, Bellabarba CB, Chapman JR, “Spinal epidural abscesses: risk factors, medical versus surgical management, a retrospective review of 128 cases”, *Spine J*, vol. 14, pp. 326-330, 2014.  
DOI: <https://doi.org/10.1016/j.spinee.2013.10.046>
- [20] Ikushima I, Hirai T, Korogi Y, Norio M, Koganemaru M, Suga R, Morishita S, Yamashita Y, “Spinal MR findings in continuous epidural analgesia without infection”, *Am J Neuroradiol*, vol. 26, pp. 991-995, 2005.

황 병 문(Byeong-Mun Hwang)

[정회원]



- 2005년 2월 : 전북대학교 일반대학원 의학과 (의학석사)
- 2009년 8월 : 전북대학교 일반대학원 의학과 (의학박사)
- 2005년 9월 ~ 현재 : 강원대학교 의학과 교수

<관심분야>

마취의학, 통증