

목동맥 스텐트 삽입술 후 시상을 포함한 후대뇌동맥 영역에 발생한 뇌출혈 : 증례보고

이상학¹, 황 용², 이학승^{*}

¹원광대학교의과대학 신경과학교실, ²원광대학교의과대학 응급의학교실

Posterior Cerebral Artery Territorial Hemorrhage Including Thalamus After Carotid Artery Stenting : A Case Report

SangHak Yi¹, Yong Hwang², Hak Seung Lee^{1*}

¹Department of Neurology, Wonkwang University, School of Medicine

²Department of Emergency Medicine, Wonkwang University, School of Medicine

요 약 목동맥 스텐트 삽입술은 목동맥 내막절제술에 적합하지 않은 환자에게 시행할 수 있는 목동맥 협착증의 대체 치료법으로 알려져 있다. 목동맥 내막절제술, 혈관성형술 또는 스텐트 삽입술 후에 드문 부작용으로 뇌내출혈이 발생할 수 있고, 이러한 출혈이 발생하는 원인은 대부분의 경우 재관류 손상과 관련이 있는 것으로 추정하고 있다. 이전의 연구에서는 내막절제술과 비교하여 목동맥 스텐트 삽입술 후 뇌내출혈의 빈도가 더 높다고 보고한 바 있다. 본 연구에서는 뇌경색으로 내원한 80세 남자환자를 대상으로 증례보고를 통해 동일 분야 연구에 활용하고자 자료 분석을 하였다. 80세 남자가 갑자기 발생한 오른 팔의 근력저하를 주소로 방문하였다. 왼쪽 속목동맥의 90% 협착이 발견되어 목동맥 스텐트 삽입술을 시행하였고, 시술 후 실시한 뇌 CT에서 시상을 포함하는 후대뇌동맥 영역의 뇌출혈이 뇌실내출혈까지 진행되어 있음을 관찰하였다. 이러한 출혈은 스텐트 삽입술이 시행된 동맥에서 공급될 가능성이 낮은 혈관 영역에서 발생했기 때문에, 이 경우에 내막절제술 시행 후 과다혈류에 의한 출혈과 다른 양상을 확인하였다.

Abstract Carotid artery stenting (CAS) has emerged as an alternative treatment for carotid stenosis in patients poorly suited for endarterectomy. Intracerebral hemorrhage following carotid revascularization (endarterectomy, angioplasty, artery stenting) is rare and thought to be related to reperfusion injury in most cases. Early experience suggests an increased incidence of hemorrhage following CAS as compared to endarterectomy. In this study, data were obtained through a case report on an 80-year-old male patient with cerebral infarction. The 80-year-old hypertensive man developed sudden monoparesis in the left arm. He underwent CAS for 90% stenosis of the left proximal internal carotid artery. Brain CT after procedure showed acute hematoma with left posterior cerebral artery territorial hemorrhage, including the upper thalamus with extended intraventricular hemorrhage (IVH). Since this hemorrhage occurred in vascular territory unlikely to have been supplied by the treated artery, this case suggests that the mechanism of intracerebral hemorrhage following CAS may in some cases be different from hyperperfusion hemorrhage classically described following endarterectomy.

Keywords : Carotid Artery Stenting (CAS), Complication, Internal Carotid Artery Stenosis, Intracerebral Hemorrhage, Thalamus

본 논문은 2016학년도 원광대학교의 교비지원에 의해 수행되었음.

*Corresponding Author : Hak Seung Lee(Wonkwang Univ.)

Tel: +82-10-8644-8295 email: nmgom@wku.ac.kr

Received January 12, 2018

Revised February 1, 2018

Accepted February 2, 2018

Published February 28, 2018

1. 서론

경동맥혈관성형술을 시작 후 스텐트와 카테터 등 지속적인 개발로 혈관중재술이 크게 발전하면서 스텐트 삽입술 후 뇌경색 발생률은 유의하게 감소하였다[1]. 하지만 스텐트삽입술로 인한 두 개내출혈과 뇌과관류증후군(cerebral hyperperfusion syndrome)이 중요한 부작용이 나타났다[2].

목동맥 내막절제술, 혈관성형술 후에 드문 부작용으로 뇌내출혈이 발생할 수 있다[3]. 최근 자료에 따르면 목동맥 혈관성형술 및 스텐트 삽입술 후 뇌출혈 발생률은 4-5 %로 알려져 있다[4]. 삽입술 후 출혈의 원인은 일반적으로 재관류 손상(reperfusion injury)으로 추정되고 있고, 내막절제술과 비교하여 스텐트 삽입술 후에 출혈의 빈도가 높은 것은 아직 명확하게 기전이 밝혀지지 않았지만[5], 최근 연구에서는 출혈의 빈도가 비슷하다는 연구도 발표되었다[6]. 또한 스텐트 삽입술 후 출혈 위험이 연수막 측부순환(Leptomeningeal Collateral Circulation)과 관련이 있다는 연구도 있다[7]. 국내에도 스텐트 삽입술 후 뇌출혈 및 뇌과관류증후군 발생한 여러 증례가 있다[8,9].

본 연구는 스텐트 삽입술 후 치료한 목동맥에 의해 혈액이 공급되지 않는 시상을 포함한 후대뇌동맥 영역에서 발생한 치명적인 뇌내출혈의 예를 경험하였기에 보고하고자 한다.

2. 연구대상 및 방법

2.1 연구 대상

뇌경색으로 내원하고 왼쪽 근위부 속목동맥의 90% 협착을 가진 80세 남자 환자를 대상으로 하였다.

2.2 연구 방법

증례분석을 통해 동일 분야 연구에 활용하고자 자료 분석을 하였다.

3. 증례 및 연구결과

80세 남자가 1일 전부터 발생한 오른쪽 팔의 근력저

하를 주소로 왔다. 과거병력에서 고혈압으로 인하여 15년간 약물을 복용 중이었고, 수술이력은 없었다. 신체각계조사에서는 특이사항 없었고, 사회력에서 40년 이상의 음주력이 있었으며 흡연은 하지 않았다. 가족력도 특이사항이 없었다. 신경계 진찰에서 의식과 지남력은 정상이었고, 약간의 구음장애가 관찰되었다. 근력은 오른쪽 팔에서 medical research council (MRC) grade 4였고, 나머지 부위에서는 MRC grade 5에 해당하였다. 일차감각기능과 깊은힘줄반사는 정상이었으며 병적반사도 없었다.

뇌 자기공명영상검사서 반란핵질중심부와 전두엽 피질에 경계구역경색이 관찰되었고, 정도에서 중등도의 확산관류결손이 목동맥 영역에서 보였으며 자기공명혈관조영에서는 왼쪽 근위부 속목동맥의 심한 협착이 관찰되었다(Fig 1). 오른쪽 목동맥이나 후순환으로부터 왼쪽 목동맥으로 부수적인 혈액 공급은 없었다. clopidogrel과 고용량의 statin 치료 후 다음 날 실시한 뇌혈관조영술에서 왼쪽 근위부 속목동맥의 90% 협착과 동반된 죽상경

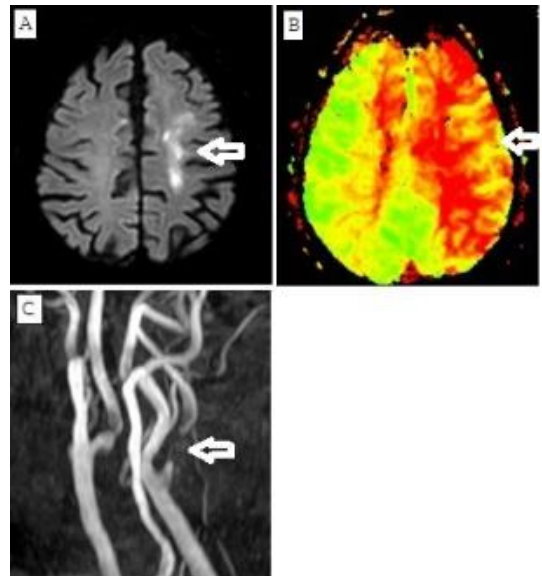


Fig. 1. Brain MRI and MRA in a 80-year-old man. (A) Diffusion weighted image showed multiple acute border zone infarctions(Arrow) in left centrum semiovale & frontal cortex. (B) Perfusion time to peak image showed mild to moderate diffuse perfusion deficit(Arrow) at left internal carotid artery (ICA) territory. (C) Brain MRA showed Severe stenosis(Arrow) of left proximal cervical ICA with Mild stenosis of right proximal cervical ICA.

화증궤양이 보였고, 결과적으로 병변쪽의 중대뇌동맥의 혈관분포는 감소되어 있었다. 환자는 또한 오른쪽 속목동맥에서 다초점의 경한 협착이 발견되었다. 임상적으로 속목동맥의 협착에 의하여 뇌경색이 악화 가능성이 있어 스텐트 시술을 진행하였다.

스텐트 시술 직전 환자의 혈압은 143/83 mmHg였다. 원위부 속목동맥에 필터를 위치시킨 후 심하게 협착된 근위부 속목동맥부위에 대하여 2 mm 풍선 (balloon)으로 혈관성형술을 시행하였다. 이 후 왼쪽 속목동맥 협착부를 중심으로 하여 스텐트 (Acculink 8/6x40mm)를 설치하였다. 그 후에 남아있는 협착부에 대하여 5 mm 풍선으로 나머지 혈관성형술을 실시하였다(Fig. 2). 시술 동안에 합병증은 없었고 시술 직후 혈압은 134/72 mmHg였다.

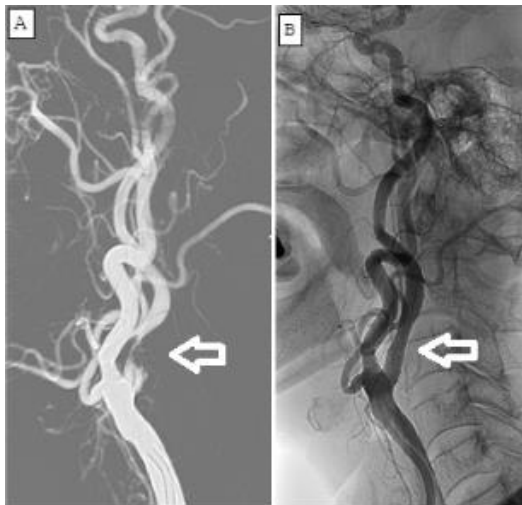

Fig. 2. Digital subtraction image (DSA) in a 80-year-old man.

(A) DSA before carotid artery stenting revealed severe stenosis(Arrow) of left ICA with large deep ulcer. (B) DSA after carotid artery stenting revealed Almost normal dilatation of the severely stenotic left proximal cervical ICA after carotid artery stenting.(Arrow)

시술 한 시간 후 경도의 의식저하와 함께 감각실어증이 관찰되었다. 근력은 오른쪽 상하지에서 MRC grade 3 이었다. 뇌 CT에서 왼쪽 시상 상부의 뇌출혈이 뇌실내 출혈로 진행되어 있었다. mannitol 주사를 사용한 뇌압 조절과 함께 혈압조절을 시작하였다. 다음 날 실시한 뇌 CT에서 시상 상부의 뇌출혈은 후대뇌동맥 영역으로 더

진행하였고, 환자의 의식은 혼미상태로 악화되었다(Fig. 3). 이후 지속적인 보존적 치료와 재혈치료를 실시하였고, 환자의 오른쪽 근력은 MRC grade 4로 회복되었으나 구음장애가 남은 상태로 뇌출혈이 발생한 3개월 후 퇴원하였다.

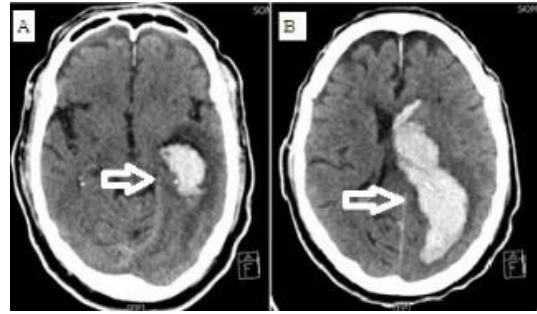


Fig. 3. Follow-up Brain CT in a 80-year-old man. (A) Follow-up Brain CT after carotid artery stenting demonstrated acute large hematoma(Arrow) in lateral thalamus with (B) more extended hematoma in left posterior cerebral artery and IVH (Arrow).

4. 고 찰

목동맥 풍선성형술 및 스텐트 삽입술은 내막절제술에 적합하지 않은 환자에서 목동맥 협착증에 대한 대체 치료방법으로 부상한 후 널리 사용되고 있다[10,11]. 내막절제술에 비해 스텐트 삽입술은 전신마취의 부작용과 피부의 절개가 없으며, 높게 위치한 목동맥의 병변을 치료할 수 있는 장점이 있으나 합병증으로 뇌경색 및 일과성 허혈발작, 발작, 과관류증후군 및 뇌출혈 등이 올 수 있다[12,13]. 본 증례는 스텐트 삽입술 후 뇌내출혈의 기전이 일부 경우에 있어 내막절제술 후 발생한 이전의 출혈과 다를 수 있음을 시사한다. 스텐트가 삽입된 목동맥에 의해 혈액이 공급되는 뇌 영역에서 뇌내출혈이 발생했던 이전의 보고와 달리 본 증례에서는 치료한 목동맥에 의해 공급되지 않는 후대뇌동맥 영역에서 출혈이 발생했다는 차이점이 있다[14,15]. 그러므로 저자들은 과관류 손상 이외의 원인이 본 증례의 뇌내출혈의 기전이 될 수 있다고 생각한다.

Mori 등은 스텐트 삽입술 4시간 후 발생한 뇌실내출혈의 증례를 보고한 바 있다[16]. 이 증례는 출혈의 초기 발생, 수술 후 고혈압의 부재 및 치명적인 결과라는 점에

서 본 증례와 우리의 경우와 유사하다. 그러나, Mori 등의 보고에서는 혈관확장 전에 뇌내출혈의 초기 부위로 보이는 치료받은 목동맥의 동맥 영역에서 출혈 전 이미 작은 뇌실 주위 경색을 보여서 본 증례와는 차이가 있다. Ejaz와 Meschia는 목동맥 내막절제술 후 병변측의 시상 하부 출혈을 보고 하였는데, 이는 불안정한 혈압조절과 관련이 있고 압력반사의 실패로 생각하였다[17]. 그러나 이들의 보고에서 출혈은 내막절제술 4년후에 발생하였고 시술 후 초기에 발생하는 뇌내출혈과는 다른 기전으로 발생했을 가능성이 있다.

스텐트 삽입술 후의 뇌내출혈에 관한 이전의 보고에 의하면 과관류손상으로 인한 광범위한 기저핵 출혈이 있었다[4,15]. 이 보고에서 최종 CT에서 관찰되는 출혈을 근거로 하여, 초기 출혈의 위치가 스텐트 삽입술을 실시한 목동맥에 의해 혈액이 공급되는 혈관영역의 기저핵에 있다고 볼 수 있으며 이는 재관류 손상과 관련이 있다고 생각할 수 있다. 그러나 본 증례에서는 CT에서 시상 하부와 이후 후대뇌동맥 영역에 출혈이 집중적으로 나타났다는 점에서 이전의 보고와는 다르다고 볼 수 있다. 스텐트 삽입술 후의 기저핵 뇌내출혈의 다른 보고를 보면 시상 하부에서 발생했을 가능성이 있지만, 출혈의 정도가 높기 때문에 정확하게 국소화 될 수 없는 한계가 있다.

고혈압성 뇌내출혈은 후대뇌동맥 영역 출혈의 또 다른 원인이 될 수 있지만 시술 직후의 수축기 혈압이 140mmHg 미만이었다는 점을 고려하면 본 증례 출혈의 원인으로 고려하기는 어렵다. 칼슘통로차단제인 nimodipine은 출혈 후 혈압의 급상승을 제어하기 위해 뇌내출혈이 진단된 후에 사용되었지만 출혈량의 확장을 억제하지는 못하였다. 그 외에도 목동맥 스텐트 삽입술 후 항응고제 약물에 의한 경우나 시술도중에 발생한 미세색전 등에 의한 뇌내출혈의 보고가 있었으나 본 증례와의 연관성을 규명하지는 못하였다[18]. 환자는 항혈소판제를 복용하고 있었지만 시술 전 실시한 출혈시간 검사는 정상이었다.

스텐트 삽입술 후 뇌출혈 보고들 중 공통점은 높은 사망률이다[4,12,14]. 본 증례의 경우에도 출혈 초기에 생존을 장담할 수 없는 위험한 상황이 있었다. 이는 스텐트 삽입술 후의 뇌내출혈이 더 심각한 재관류손상에 의한 것이거나 더 많은 기전이 출혈의 발생에 영향을 미친다는 것을 의미한다.

5. 결 론

스텐트 삽입술 후 뇌내출혈은 흔하지 않은 현상이나 사망에 이를 수 있는 치명적인 합병증이다. 지금까지 많은 보고에서 치료받은 목동맥이 혈액을 공급하는 혈관 영역에서 주로 발생하는 것으로 알려져 있으나 본 증례와 같이 다른 혈관 영역에서도 발생할 수 있어 주의가 필요하다. 아직까지 정확한 출혈 발생의 기전이 밝혀지지 않았으나 재관류손상, 고혈압 및 항혈소판제 사용과 같이 다양한 원인에 의해 출혈이 발생할 수 있으므로 시술 전에 출혈 발생 가능성을 고려하여 사전 예방 조치가 필요할 것으로 생각된다. 저자들은 80세 남자 환자에서 스텐트 삽입술 후 치료받은 목동맥의 혈관 영역과 상관없는 후대뇌동맥 영역의 시상에서부터 발생한 뇌내출혈을 경험하였기에 관련된 문헌고찰과 함께 증례를 보고한다.

References

- [1] Brott TG, Halperin JL, Abbara S, Bacharach JM, Barr JD, Bush RL, et al, "2011 ASA/ACCF/AHA/AANN/AANS/ACR/ASNR/CNS/SAIP/SCAI/SIR/SNIS/SVM/SV S Guideline on the management of patients with extracranial carotid and vertebral artery disease: a report of the American College of Cardiology Foundation/American Heart Association Task Force on Practice Guidelines, and the American Stroke Association, American Association of Neuroscience Nurses, American Association of Neurological Surgeons, American College of Radiology, American Society of Neuroradiology, Congress of Neurological Surgeons, Society of Atherosclerosis Imaging and Prevention, Society for Cardiovascular Angiography and Interventions, Society of Interventional Radiology, Society of NeuroInterventional Surgery, Society for Vascular Medicine, and Society for VascularSurgery", *J Am Coll Cardiol*, vol. 57, pp. 16-94, 2011. DOI: <https://doi.org/10.1016/j.jacc.2010.11.006>
- [2] Abou-Chebl A, Yadav JS, Reginelli JP, Bajzer C, Bhatt D, Krieger DW, "Intracranial hemorrhage and hyperperfusion syndrome following carotid artery stenting: risk factors, prevention, and treatment," *J Am Coll Cardiol*, vol. 43, pp. 1596-1601, 2004. DOI: <https://doi.org/10.1016/j.jacc.2003.12.039>
- [3] Ogasawara K, Sakai N, Kuroiwa T, Hosoda K, Iihara K, Toyoda K, Sakai C, Nagata I, Ogawa A, "Japanese Society for Treatment at Neck in cerebrovascular Disease Study Group. Intracranial hemorrhage associated with cerebral hyperperfusion syndrome following carotid endarterectomy and carotid artery stenting: retrospective review of 4494 patients," *J Neurosurg*, vol. 107, pp. 1130-1136, 2007. DOI: <https://doi.org/10.3171/JNS-07/12/1130>

- [4] Morrish W, Grahovac S, Douen A, Cheung G, Hu W, Farb R, Kalapos P, Wee R, Hudon M, Agbi C, Richard M, "Intracranial hemorrhage after stenting and angioplasty of extracranial carotid stenosis," *AJNR*, vol. 21, pp. 1911-1916, 2000.
- [5] Abreu P, Nogueira J, Rodrigues FB, Nascimento A, Carvalho M, Marreiros A, Nzwalo H, "Intracerebral hemorrhage as a manifestation of cerebral hyperperfusion syndrome after carotid revascularization: systematic review and meta-analysis," *Acta Neurochir (Wien)*, vol. 159, pp. 2089-2097, 2017.
DOI: <https://doi.org/10.1007/s00701-017-3328-4>
- [6] Galyfos G, Sianou A, Filis K, "Cerebral hyperperfusion syndrome and intracranial hemorrhage after carotid endarterectomy or carotid stenting: A meta-analysis," *J Neurol Sci*, vol. 381, pp. 74-82, 2017.
DOI: <https://doi.org/10.1016/j.jns.2017.08.020>
- [7] Lee KJ, Kwak HS, Chung GH, Song JS, Hwang SB, "Leptomeningeal collateral vessels are a major risk factor for intracranial hemorrhage after carotid stenting in patients with carotid atherosclerotic plaque," *J Neurointerv Surg*, vol. 8, no. 5, pp. 512-516, 2016.
DOI: <https://doi.org/10.1136/neurintsurg-2014-011634>
- [8] IM SU, Lee HC, Kim MK, Lim JS, Yu KH, Lee BC, "Acute Subdural Hematoma after Carotid Artery Stenting," *J Korean Neurol Assoc*, vol. 34, no. 4, pp. 380-383, 2016.
DOI: <https://doi.org/10.17340/jkna.2016.4.18>
- [9] Kim BK, Kim HK, Park MG, Cho JW, Park KP, "Delayed Cerebral Hyperperfusion Syndrome after Carotid Artery Stenting: the Finding of Multimodal MRI," *J Korean Neurol Assoc*, vol. 35, no. 4, pp. 240-243, 2017.
DOI: <https://doi.org/10.17340/jkna.2017.4.13>
- [10] New G, Roubin GS, Iyer SS, Vitek JJ, Wholey MH, Diethrich EB, Hopkins LN, Hobson RW 2nd, Leon MB, Myla SV, et al, "Safety, efficacy, and durability of carotid artery stenting for stenosis following carotid endarterectomy: a multicenter study," *J Endovasc Ther*, vol. 7, pp. 345-352, 2000.
DOI: <https://doi.org/10.1177/152660280000700501>
- [11] Roubin GS, New G, Iyer SS, Vitek JJ, Al-Mubarak N, Liu MW, Yadav J, Gomez C, Kuntz RE, "Immediate and late clinical outcomes of carotid artery stenting in patients with symptomatic and asymptomatic carotid artery stenosis: a 5-year prospective analysis," *Circulation*, vol. 103, pp. 532-537, 2001.
DOI: <https://doi.org/10.1161/01.CIR.103.4.532>
- [12] Terada T, Tsura M, Matsumoto H, Masuo O, Tsumoto T, Yamaga H, Ohura Y, Itakura T, " Hemorrhagic complications after endovascular therapy for atherosclerotic intracranial arterial stenoses," *Neurosurgery*, vol. 59, pp. 310-318, 2006.
DOI: <https://doi.org/10.1227/01.NEU.0000225326.81661.68>
- [13] Touzé E, Calvet D, Chatellier G, Mas JL, "Carotid stenting," *Curr Opin Neurol*, vol. 21, pp. 56-63, 2008.
DOI: <https://doi.org/10.1097/WCO.0b013e3282f313d2>
- [14] McCabe DJH, Brown MM, Clifton A, "Fatal cerebral reperfusion hemorrhage after carotid stenting," *Stroke*, vol. 30, pp. 2483-2486, 1999.
DOI: <https://doi.org/10.1161/01.STR.30.11.2483>
- [15] Qureshi AI, Saad M, Zaidat OO, Suarez JI, Alexander MJ, Fareed M, Suri K, Ali Z, Hopkins LN, "Intracerebral hemorrhages associated with neurointerventional procedures using a combination of antithrombotic agents including abciximab," *Stroke*, vol. 33, pp. 1916-1919, 2002.
DOI: <https://doi.org/10.1161/01.STR.0000019423.08947.43>
- [16] Mori T, Fukuoka M, Kazita K, Mima T, Mori K, "Intraventricular hemorrhage after carotid stenting," *J Endovasc Surg*, vol. 6, pp. 337-341, 1999.
DOI: [https://doi.org/10.1583/1074-6218\(1999\)006<0337:IHACS>2.0.CO;2](https://doi.org/10.1583/1074-6218(1999)006<0337:IHACS>2.0.CO;2)
- [17] Ejaz AA, Meschia JF, "Thalamic hemorrhage following carotid endarterectomy-induced labile blood pressure: controlling the lability with clonidine," *Angiology*, vol. 50, pp. 327-330, 1999.
DOI: <https://doi.org/10.1177/000331979905000409>
- [18] Meyers PM, Higashida RT, Phatouros CC, Malek AM, Lempert TE, Dowd CF, Halbach VV, "Cerebral hyperperfusion syndrome after percutaneous transluminal stenting of the craniocervical arteries," *Neurosurgery*, vol. 47, pp. 335-343, 2000.
DOI: <https://doi.org/10.1097/00006123-200008000-00013>

이 상 학(SangHak Yi)

[정회원]



- 2006년 2월 : 원광대학교 의과대학 의학과 (의학사)
- 2015년 2월 : 원광대학교 의과대학 의학과 (의학석사)
- 2015년 2월 : 대한신경과학회 전문의 취득 (신경과 전문의)
- 2015년 3월 ~ 2017년 2월 : 분당 서울대병원 신경과 임상강사
- 2017년 2월 ~ 현재 : 원광대학교 의과대학 임상 조교수

<관심분야>

의/생명 공학, 임상의학

황 용(Yong Hwang)

[종신회원]




- 2009년 2월 : 원광대학교 의과대학 원 의학과(의학사)
- 2010년 2월 : 대한응급의학회 전문의 취득(응급의학전문)
- 2010년 3월 ~ 2013년 8월 : 원광대학교 의과대학 임상 조교수
- 2013년 9월 ~ 현재 : 원광대학교 의과대학 교수

<관심분야>

의/생명 공학, 임상의학

이 학 승(Hak Seung Lee)

[정회원]



- 2000년 2월 : 원광대학교 의과대학 의학과 (의학사)
- 2004년 2월 : 원광대학교 의과대학 원 의학과 (의학석사)
- 2006년 2월 : 대한신경과학회 전문의 취득 (신경과전문의)
- 2006년 3월 ~ 2009년 2월 : 원광대학교 의과대학병원 임상조교수
- 2009년 2월 : 원광대학교 대학원 교육학과 (교육학석사)
- 2009년 3월 ~ 현재 : 원광대학교 의과대학 의학과 부교수

<관심분야>

의/생명 공학, 임상의학