

기능적 자기공명영상의 언어기능검사 시 image를 이용한 자극방법의 타당성 연구

최관우¹, 손순룡^{1*}, 정미애², 민정환³

¹서울아산병원 영상의학과, ²강원대학교 치위생학과, ³신구대학 방사선과

A feasibility study on new stimulation method in fMRI language examinations using custom designed images

Kwan-Woo Choi¹, Soon-Yong Son^{1*}, Mi-Ae Jeong² and Jung-Whan Min³

¹Department of Radiology, Asan Medical Center,

²Department of Dental Hygiene, Kangwon National University,

³Department of Radiology, Shin-Gu University

요약 본 연구는 자기공명영상을 이용한 뇌 언어 인지기능의 영상화에 있어서 기존의 text를 이용한 자극방법의 단점을 개선하기 위하여 음절이나 단어에 부합하는 image를 자체 개발하여 적용함으로써 인지기능 영상화 구현의 타당성을 알아보려고 하였다. 연구대상은 2011년 3월부터 동년 5월까지 언어기능검사가 필요한 성인 5명을 대상으로 text를 이용한 자극방법과 text를 대체한 image를 이용한 자극방법으로 나누어 각각 3회 시행하였다. 실험 장비는 3.0T 초전도 자기공명영상장치와 Invivo사의 Eloquene를 이용하였고, EPI-BOLD 기법으로 기능적 자기공명영상을 획득하였다. 영상의 후처리는 SPM 99를 이용하여 각 자극별로 95%의 신뢰수준에서 활성화 신호를 결정하였고, 관심영역인 Broca's area의 활성화 cluster 수와 활성화도를 비교하였다. 연구결과, 5명 모두 관심 영역인 Broca's area에서 활성화를 보였으며, 활성화 cluster 수와 활성화도는 약간의 차이가 있었으나, 통계적 유의성은 없었다. 결론적으로 image를 이용한 자극방법은 언어장벽이 있더라도 image 자체가 쉽게 인지할 수 있는 공통된 인식표기 수단이고 단어나 음절보다 시각적 효과가 크므로 인지기능이 저하된 외국인이나 문맹자나 영유아, 장애인, 노약자 등의 검사시 text를 이용한 자극방법의 대체가 가능하리라 사료된다.

Abstract The purpose of this work is to know the validity of a new stimulation method in cognitive functional imaging using custom-designed images correspond to words or syllables improving the shortcomings of existing method using text. From March 2011 to May five Subjects in need of language related functional MRI scanning were selected and both of text stimulating method and image stimulating method scanning were carried out three times each. Using 3.0T Philips MRI machine and Invivo Co's Eloquene system, data acquisition was performed with EPI-BOLD technique. Post processing was performed with SPM 99 while the activated signals were determined within 95 percent confidence level. The number of activation clusters and the activation ratio inside ROI were compared. As a result, all of the subject showed activation inside Broca area but it did not have statistical significance. In conclusion, the image stimulation method has potential because image itself is a common means of recognition and it can be recognised easily even if there language barrier. This stimulation method can be applied to replacing the existing scanning method especially in the elderly, infants, foreigners who may not fully understand about the examination.

Key Words : functional MRI, Language, Verb, Broca's area

*교신저자 : 손순룡(son6392@hanmail.net)

접수일 11년 09월 02일

수정일 11년 09월 30일

게재확정일 11년 11월 10일

1. 서론

뇌의 인지기능을 알아보는 방법에는 신경세포(neuron)에 흐르는 전류와 자장의 변화를 측정하는 뇌전도(electroencephalography, EEG)와 뇌자도(magnetoencephalography, MEG), 에너지 소스의 흐름을 측정하는 양전자방출단층촬영(positron emission tomography, PET), 그리고 혈류량의 변화에 따른 산소헤모글로빈(oxyhemoglobin)과 탈산소헤모글로빈(deoxyhemoglobin)의 자화감수성 차이를 이용한 기능적 자기공명영상(functional magnetic resonance imaging, 이하 functional MRI) 등이 있다[1].

EEG와 MEG는 millisecond 단위의 빠른 시간해상도를 가지므로 신경활동의 전파를 관찰할 수 있으나, 상대적으로 공간해상도가 낮아 뇌 활성화의 위치를 정확히 국소화하기 힘들어 세부 영역을 파악할 수 없는 단점이 있다. 이를 보완할 수 있는 기법이 PET와 functional MRI이다 [2,3].

PET는 1970년대에 개발된 핵의학 분야의 영상 기법으로서 뇌의 기능에 대한 정보를 영상으로 표현할 수 있는 핵심적인 도구로 이용되고 있으나, 방사선 동위원소가 표지된 물질들을 인체에 주입하여 촬영하기 때문에 인간을 대상으로 임상적으로 이용하는 데는 한계점을 안고 있다 [4-5]. 이에 반해 functional MRI는 1990년대에 기초·임상 연구분야에 도입된 MRI 기법으로 혈류역학적 반응과 관련된 수소원자의 이완시간 변화를 이용하여 영상으로 표현할 수 있는 비침습적인 방법이다[6-7]. 이런 특징으로 functional MRI는 PET보다 안전하며 시간적/공간적인 해상도가 뛰어나 현재 뇌기능에 대한 영상기법으로 많이 사용되고 있다. functional MRI 도입 당시에는 시각, 감각, 운동 등의 단순한 자극에 대한 연구가 시작되었으나, 최근에는 언어, 기억 등 고등 인지기능의 영상화에 관한 연구들이 활발히 진행되고 있다[8-15].

고등 인지기능인 언어기능검사는 뇌의 특정 영역의 활성화를 유도하기 위하여 특정 과제를 부여하는데, 가장 널리 활용되는 방법이 단어생성과제이다. 이는 음절이나 단어를 제시하고 이와 연관된 단어들을 생각해내는 방법(text를 이용한 자극방법)으로 현재 전 세계적으로 보편화되어 있으며, 여러 연구에서 언어기능의 영상화나 언어기능의 우세반구 판정에 유용한 자극과제로 보고되고 있다 [16-21]. 그러나 단어생성과제는 과제의 수행을 위한 적절한 단어의 선택과 피검자의 집중, 단기기억 등 여러 인지기능이 필요한 과제로서 인지기능의 저하가 동반된 환자를 대상으로는 성공적인 수행을 기대하기 어려운 단점이 있다. 또한 과제를 얼마나 성실히 수행하는지 여부를

환자의 의지에 의존해야 하며, 검사자가 이를 확인하기도 어렵다[20].

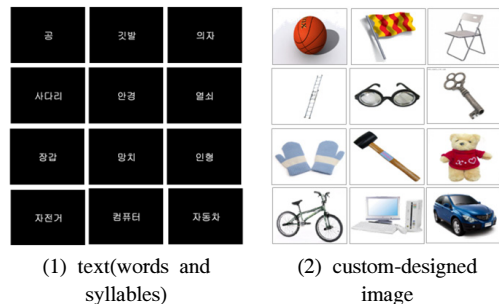
특히, 문맹자나 외국인 또는 노약자 등 기존의 자극어나 영어로 작성된 음절이나 단어를 시각적으로 제시하여 인지하고 활성화 시키는 데에는 많은 제약이 있으며, 언어의 장벽으로 인해 검사 자체가 불가능한 경우도 있다. 그러나 이러한 문제점을 인식하여 소리나 그림에 관한 실험적 연구로 일부 가능성을 제시하였을 뿐, 개선에 관한 모델 제시나 임상적용에 관한 연구가 이루어지지 않고 있는 실정이다. 이에 본 연구에서는 기존의 text를 이용한 자극방법의 단점인 언어 장벽을 개선하기 위하여 음절이나 단어에 부합하는 image(그림)을 자체 개발하여 적용함으로써(image를 이용한 자극방법) image 제시를 통한 뇌의 인지기능 영상화 구현의 타당성을 알아보고자 하였다.

2. 연구대상 및 방법

2.1 연구대상 및 방법

연구대상은 2011년 3월부터 동년 5월까지 언어기능검사가 필요한 성인 5명을 대상으로 하였다. 여성이 3명 남성이 2명이었고, 평균연령은 27세(24-32세)였다. 연구를 위하여 기존의 단어나 음절에 부합하는 이미지를 선택하기 위하여 연구자들의 합의를 거쳐 대상자들이 인식하기 용이한 보편적 image를 총 100매 선정하였다. image 제작 방법은 프로그램(Adobe Photoshop CS4)을 이용하여 흰색 바탕에 선정한 image를 하나씩 삽입하였으며, 800x600 화소로 제작하여 JPEG 파일로 저장하였다(그림 1).

연구방법은 paradigm의 구현을 기존의 'text를 이용한 자극방법'과 본 연구에서 개발한 'image를 이용한 자극방법'으로 구분한 다음, 동일한 피검자에게 두 자극방법을 각 3회에 걸쳐 언어기능검사를 시행하였다.



[그림 1] text에 부합한 image(예시)
[Fig. 1] image corresponded to text

2.2 영상획득 및 기법

영상획득 장비로 3.0T 초전도 자기공명영상장치 (Archiva, Philips medical system)를 사용하였다. functional MRI를 얻기 위한 영상기법은 EPI-BOLD 기법이였으며, 사용된 영상변수로는 TR/TE= 3000/35 msec, 숙임각(flip angle) 90°, FOV 220 mm×220 mm, matrix 128×128, 절편 두께(slice thickness) 4 mm, 절편간격(slice gap) 0.5 mm, NEX(number of excitation) 1로 하였다.

functional MRI는 전교련(anterior commissure, AC)과 후교련(posterior commissure, PC)을 연결한 선을 기준으로 하여 뇌의 아래에서부터 위로 횡단면 30절편(slices)으로 구성된 체적 영상(volume image)을 매 3초마다 획득 하였으며, 총 획득영상은 각각 3000개였다. 영상을 얻기 전 fMRI와 같은 위치에서 T2-강조영상(TR/TE 3000/80 ms, 화소 512×512, 절편두께 4 mm, 절편간격 0.5 mm, FOV 220 mm×220 mm)을 얻어 해부학적 영상으로 사용 하였다.

자극 제시는 Invivo사의 Eloquene 장비를 사용하여 피검자가 두부코일(head coil) 내에 부착된 컴퓨터와 연결된 액정패널을 통하여 시각적으로 제시하였다. 각 과제는 3 초에 한 번씩 제시되는 하나의 화면을 보고 자극이 제시 되지 않는 0.5초를 포함하여 다음 자극이 제시되기 전까지 판단하는 과정으로 이루어졌다.

활성화를 위한 자극제시방법은 뇌영상연구에서 가장 기본적인 설계인 블록설계(block design; box-car design)로서 10번의 휴지기와 10번의 활성기를 번갈아 제시되도록 구성된 paradigm을 이용하여 5회 반복 시행하였으며, 총 영상획득시간은 5분 9초였다.

2.3 영상 후처리

획득한 데이터의 영상후처리는 functional MRI 분석 소프트웨어인 SPM 99(statistical parametric mapping 99, The Wellcome Department of Cognitive Neurology, University College, London, UK)를 이용하여 분석하였다. 영상획득과정에서 움직임 보정하기 위하여 automated image reconstruction(AIR) 프로그램을 이용하여 image를 재정렬하였고[15], gaussian filter를 이용하여 image 다듬기(smoothing)를 시행하였다.

2.4 분석방법

ANCOVA model을 이용하여 전체혈류(global flow)를 보정한 후, 화소단위의 t-test를 시행하여 활성화지도(statistical parametric mapping)를 얻었다. 각 자극별로 95%의 신뢰수준에서 활성화 신호를 결정하고, 이를 해부

학적 영상인 T2-강조영상에 중첩하여 최종 영상을 얻었다. 영상의 후처리를 통하여 얻어진 최종 영상에서 대뇌 언어처리영역인 Broca's area(Broadman

nn area 44, 45)의 활성화 cluster 수와 활성화도, 그리고 비관심영역의 활성화 cluster 수를 각각 비교분석하였다. 통계적 분석방법은 t-test (SPSS 버전 18)를 이용하였으며, p값이 .05보다 작은 경우 유의한 차이가 있는 것으로 판단하였다.

3. 연구결과

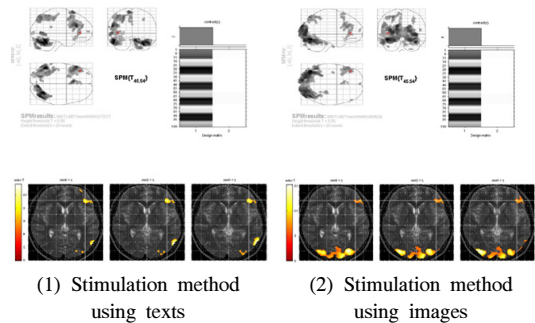
연구대상자의 인구사회학적 특성은 표 1과 같이 여성이 3명 남성이 2명이었고, 평균연령은 27세였으며, 교육 정도는 대졸이었으며, 서울에 거주자였다.

[표 1] 연구대상자의 인구사회학적 특성

[Table 1] Sociological Variables

구분	항목	빈도(명)	비율(%)
성별	남성	3	60.0
	여성	2	40.0
연령	25세 이하	1	20.0
	25세 ~ 30세	3	60.0
	31세 이상	1	20.0
교육 정도	전문대졸	3	60.0
	대학교졸	2	40.0
주거지	서울	5	100.0

대상자 전원에 대하여 text를 이용한 자극방법과 image를 이용한 자극방법을 각각 적용한 결과, 그림 2와 같이 관심영역인 Broca's area에서 활성화를 보였다.



[그림 2] Broca's area의 활성화 영상
[Fig. 2] image activating of Broca's area

Broca's area의 활성화 cluster 수는 표 2와 같이 text를 이용한 자극방법은 13.50, image를 이용한 자극 방법은 12.26으로 나타나 미미한 평균적인 차이를 보였으나, 통계적인 유의성은 없었다($p>.05$). 즉, text를 이용한 자극방법과 image를 이용한 자극방법은 Broca's area의 활성화 cluster 수에 차이가 없다고 볼 수 있다.

[표 2] Broca's area의 활성화 cluster 수
[Table 2] Activated cluster number of Broca's area

구분	Text를 이용한 자극방법(ca)	Image를 이용한 자극방법(ca)
A	15.42	13.24
B	13.73	14.15
C	11.67	10.48
D	15.12	14.30
E	11.55	9.12
평균	13.50	12.26

* sig = .072

활성화도의 경우 표 3과 같이 text를 이용한 자극방법은 13.69, image를 이용한 자극방법은 12.55로, 미미한 평균적 차이를 보였으나, 통계적인 유의성은 없었다($p>.05$). 이 역시 두 대상군에서 Broca's area의 활성화도에 차이 없음을 알 수 있다.

[표 3] Broca's area의 활성화도
[Table 3] Activation ratio of Broca's area

구분	Text를 이용한 자극방법(level)	Image를 이용한 자극방법(level)
A	11.77	10.38
B	10.64	10.22
C	12.13	11.43
D	13.52	13.67
E	13.69	12.55
평균	12.35	11.65

* sig = .061

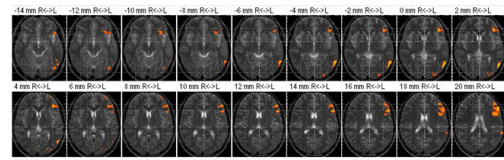
비관심영역의 활성화 cluster 수는 표 3과 같이 image를 이용한 자극방법이 25.68로 나타나 text를 이용한 자극방법 19.54보다 높게 나타났으며, 통계적으로 유의하였다($p<.05$). 즉, 비관심영역에서 image를 이용한 자극방법이 높은 활성화 cluster 수를 보였다고 할 수 있다.

[표 4] 비관심영역의 활성화 cluster 수
[Table 4] Activated cluster number of non-ROI

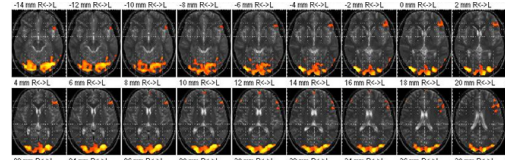
구분	Text를 이용한 자극방법(ca)	Image를 이용한 자극방법(ca)
A	21.23	40.33
B	18.92	24.17
C	17.55	18.62
D	21.32	31.24
E	18.66	25.68
평균	19.54	28.01

* sig = .049

비관심영역의 활성화 부위를 육안으로 살펴본 결과, 그림 3과 같이 주로 시각영역에서 활성화됨을 알 수 있다.



(1) Stimulation method using texts



(2) Stimulation method using images

[그림 3] 비관심영역의 활성화 부위
[Fig. 3] Activation site of non-ROI

4. 고찰 및 결론

언어기능의 functional MRI는 언어중추 주위에 뇌병변이 존재하면 우세 대뇌반구의 위치를 결정해 줌으로서 종양을 제거할 영역의 결정과 수술로 인한 기능 손상을 예측하는데 도움을 준다. 또한 뇌졸중의 회복평가에 용이하고[22-24], 특정 병변에 의해 기능이 손상 받을 경우 재편성이 어느 부위에서 일어나는지, 또는 손상된 뇌기능의 회복 과정이 어떻게 이루어지는지를 밝히는 데에도 유용하다[25]. 특히, 간질환자의 수술전 뇌기능평가에 있어 Desmond 등[26]과 Binder 등[27]은 functional MRI를 이용한 우세반구의 결정이 침습적인 Wada검사를 대신할 수 있다고 보고하고 있다.

그러나 단순지각운동이나 감각기능의 평가와 달리 고등인지기능인 언어기능 평가는 활성화될 유도하기 위하여 사용되는 자극과제가 매우 중요한 요소로서 단어 및 음절을 이용하여 자체적으로 활용하고 있으나, 아직까지 어떤 자극과제가 활성화 영상에 가장 적합한지 알려진 바가 없는 실정이다.

강 등[28]은 image 자극에 대하여 개념적 정보처리에 관여하는 두뇌영역은 상당히 유사하였다고 보고하였고, Etard 등[29]은 image 자극에 대하여 관련 동사를 산출해야 하는 동사 생성과제가 Broca영역이 활성화 된다고 보고하였다. 이는 image 자극이 뇌의 활성화를 기할 수 있다는 가능성을 제시하였으나, 정상인을 대상으로 그림 자극의 부호화와 관련된 두뇌영역의 세부 정보처리 과정을 확인하고자 하였을 뿐 임상의 적용성이 부재하다. 본 연구에서는 기존의 단어생성과제의 단어나 음절에 상응하는 image를 임의로 제작하여 임상에 적용하고자 시도한 데에 의의를 둘 수 있다.

연구 결과, 기존의 방법인 단어생성과제를 이용하여 자극을 주었을 때 5명 모두에서 관심영역인 Broca's area가 활성화 되었다. Binder 등[20]은 단어생성과제는 단어에 대한 지식, 집중력, 단기 기억, 적절한 단어의 선택, 판단 등의 여러 인지기능을 필요로 하기 때문에 인지기능의 저하가 동반된 환자에서는 과제수행이 힘들다고 하였다. 그러나 본 연구에서 기존의 방법으로 활성화가 가능하였던 것은 대상자가 단어나 음절을 충분히 인지하고 있는 내국인이었기에 가능하였으리라 판단된다. 새로운 방법인 image를 이용한 자극방법에서도 동일한 활성화를 보였다. 즉 text를 이용한 자극방법과 image를 이용한 자극방법에서 Broca's area내의 활성화 cluster 수나 활성화도 모두 통계적 수준에서 유의한 차이가 없었음을 알 수 있었다. 새로운 방법인 image를 이용한 자극방법은 언어장벽이 있더라도 image 자체가 전 세계적으로 공통된 인식표기 수단이기엔 손쉽게 인지할 수 있고, 인지기능이 저하된 환자의 경우, 미술치료 효과에서 볼 수 있듯이 단어나 음절보다 시각적 효과가 큰 image가 뇌 활성화에 더 효과적이므로 기존의 text를 이용한 자극방법을 대체할 수 있는 기법이라고 사료된다. 특히 외국인이나 문맹자나 영유아, 장애자, 노약자 등의 검사에서는 유용하게 활용될 수 있을 것으로 판단된다.

다만, text를 이용한 자극방법에 비해 image를 이용한 자극방법이 비 관심영역인 시각영역에서 활성도가 높게 나타났는데, 이는 검정바탕과 흰색글씨의 text를 이용한 자극방법이 휴지기에 검정색의 적절한 대조과제를 반복 수행하게 하여 활성화를 감소시킨 반면, image를 이용한 자극방법에서는 image의 다양한 색으로 인하여 능동적인

과정이 개입된 것으로 분석된다. Lehericy 등[30]의 연구에 의하면 청각을 이용한 문장듣기과제에서 휴지기에 문장을 거꾸로 듣게 하면 해결된다고 하므로 본 연구 방법도 휴지기에 적절한 대조과제를 수행하면 해결될 것으로 본다.

본 연구는 연구기간 동안 외국인이나 인지기능이 저하된 환자가 없어 언어기능 평가가 필요한 대상자로 하였다는 점과 image를 사용하여 자극을 주었을 때 다른 기능의 활성화를 적절히 감산하지 못했다는 제한점이 있지만, 기존의 언어생성과제의 단어나 음절 하나 하나에 부합하는 image를 자체 제작한 후, 임상에 적용하여 동일한 결과를 산출함으로써 단어생성과제를 대체할 수 있고, 단점을 해결할 수 있는 새로운 연구라는 데에 커다란 의의가 있다고 하겠다.

References

- [1] Gisoon Yu, et al., "The cerebral activation related to Korean word ambiguity: MEG study", *Cognitive Science*, 17, 1, pp. 61-65, 2006.
- [2] W. van der Meij, et al., "The Existence of Two Sources in Rolandic Epilepsy: Confirmation with High Resolution EEG, MEG and fMRI", *Brain Topography*, 13, 4, pp. 275-282, 2001.
- [3] Abbas Babajani-Feremi, et al., "Integrated MEG/fMRI Model Validated Using Real Auditory Data", *Brain Topography*, 21, 1, pp. 61-74, 2008.
- [4] Stehling MK, et al., "Echo-planar imaging; magnetic resonance imaging in a fraction of a second", *Science*, 254, pp. 43-50, 1991.
- [5] Longworth C, et al., "Science, medicine, and the future: functional magnetic resonance imaging in neuropsychiatry", *Br J Med*, 319, pp. 1551-1554, 1999.
- [6] Ogawa S, et al., "Brain magnetic resonance imaging with contrast dependent on blood oxygenation", *Proc Natl Acad Sci USA*, 87, pp. 9868-9872, 1990.
- [7] Sungjong Eun, et al., "Cerebral Activation Associated with Visually Evoked Sexual Arousal in the Limbic System: Functional MR Imaging", *Korean Journal of Radiology*, 51, pp. 157-163, 2004.
- [8] Ojemann G, et al., "The bilingual brain", *Arch Neurol*, 35, pp. 409-412, 1978.
- [9] Black PM, et al., "Cortical mapping for defining the limits of tumor resection", *Neurosurgery*, 20, pp. 914-919, 1987.
- [10] Vingerhoets G, et al., "Multilingualism: an fMRI

- study", Neuroimage, 20, pp. 2181-2196, 2003.
- [11] Klein D., et al., "Left putaminal activation when speaking a second language: evidence from PET", Neuroreport, 5, pp. 2295-2297, 1994.
- [12] Perani D, et al., "The role of age of acquisition and language usage in early, highproficient bililinguals: an fMRI study during verbal fluency", Hum Brain Mapp, 19, pp. 170-182, 2003.
- [13] Yetkin O, et al., "Use of functional MR to map language in multilingual volunteers", AJNR Am J Neuroradiol, 17, pp. 473-477, 1996.
- [14] Jaemin Jo, et al., "Functional MRI of Multilingual Subjects", Korean Journal of Radiology, 61, pp. 351-358, 2009.
- [15] Heeyeong Jung, et al., "Human Brain Mapping of Language-Related Function on 1.57 Magnetic Resonance System : Focused on Motor Language Function", Korean Journal of Radiology, 38, pp. 205- 210, 1998.
- [16] Inkyoo Yoo, et al., "fMRI of the Motor Speech Center Using EPI", Korean Journal of Radiology, 38, pp. 957-964, 1998.
- [17] JaeWook Ryoo, et al., "Functional MRI of Language Area", JKSMRM, 3, pp. 53-59, 1999.
- [18] JaeWook Ryoo, et al., "Functional MRI Assessment of Hemispheric Language Dominance with Using a Lexical Decision Task", Korean Journal of Radiology, 52, pp. 305-312, 2005.
- [19] Binder JR, et al., "Functional magnetic resonance imaging: language mapping", Neurosurgery Clin North Am, 8, pp. 383-392, 1997.
- [20] JaeWook Ryoo, et al., "Language Lateralization by Functional MRI: A Comparison with Wada Test-preliminary Results", Korean Journal of Radiology, 40, pp. 821-827, 1999.
- [21] Jack CR Jr, et al., "Sensory motor cortex: correlation of presurgical mapping with functional MR imaging and invasive cortical mapping. Radiology", 190, pp. 85-92, 1994.
- [22] Yousry TA, et al., "Topography of the cortical motor hand area: prospective study with functional MR imaging and direct motor mapping at surgery", Radiology, 195, pp. 23-9, 1995.
- [23] Yetkin FZ, et al., "Functional MR activation correlated with intraoperative cortical mapping", Am J Neuroradiol, 18, pp. 1311-5, 1997.
- [24] Yetkin FZ, et al., "Location of the sensorimotor cortex: functional and conventional MR compared", Am J Neuroradiol, 16, pp. 2019-13, 1995.
- [25] Desmond JE, et al., "Functional MRI measurement of language lateralization in Wada-tested patients", Brain, 118, pp. 1411-1419, 1995.
- [26] Binder JR, et al., "Determination of language dominance using functional MRI: a comparison with the Wada test", Neurology, 46, pp. 978-84, 1996.
- [27] EunJoo Kang, et al., "Neural Substrates of Picture Encoding: An fMRI Study", Cognitive Science, 13, pp. 23-40, 2002.
- [28] Etard. O, et al., "Picture naming without Broca's and Wernicke's area", Neuroreport, 11, pp. 617-622, 2000.
- [29] Lehericy S, et al., "Functional MR evaluation of temporal and frontal language dominance compared with the Wada test", Neurology, 54, pp. 1625-1633, 2000.

최 관 우(Kwan-Woo Choi)

[정회원]



- 2010년 7월 : 고려대학교 의용과학대학원 의료영상공학과 (공학 석사)
- 2001년 2월 ~ 현재 : 서울아산병원 영상의학과

<관심분야>

방사선영상학, 디지털영상학, 의용영상공학

손 순 룡(Soon-Yong Son)

[정회원]



- 1999년 2월 : 단국대학교 보건학정학과 석사졸업
- 2011년 3월 : 한양대학교 보건학과 박사과정
- 1990년 6월 ~ 현재 : 서울아산병원 영상의학과

<관심분야>

방사선영상학, 디지털영상학, 보건학, 의료관계법규

정 미 애(Mi-Ae Jeong)

[정회원]



- 1999년 8월 : 단국대학교 보건행정학과 석사졸업
- 2008년 2월 : 한양대학교 보건학과 박사졸업
- 1998년 3월 ~ 2009년 2월 : 동우대학 부교수
- 2010년 3월 ~ 현재 : 강원대학교 치위생과 교수

<관심분야>

보건교육연구, 예방치과학, 노인요양복지학, 보건학

민 정 환(Jung-Whan Min)

[정회원]



- 2005년 2월 : 고려대학교 의용학과 (공학석사)
- 2011년 6월 : 가톨릭대학교 박사과정 수료
- 2010년 3월 ~ 현재 : 신구대학 방사선과 교수

<관심분야>

의학영상처리, 의학물리