Journal of the Korea Academia-Industrial cooperation Society
Vol. 12, No. 5 pp. 2180-2186, 2011

DOI: 10.5762/KAIS.2011.12.5.2180

# 랫트의 신장 내 카드뮴 축적에 대한 감두탕(甘豆湯)의 방어 효과

김범호[1*]
[1]원광대학교 한의학전문대학원 한약자원개발학과

# The Protective Effects of Kamdootang on Accumulation of Cadmium in Rats

**Pom-Ho Kim**[1*]
[1]**Department of Herbal Resources, Professional Graduate School of Oriental Medicine, Wonkwang University**

**요 약** 카드뮴의 신장 내 축적에 대한 감두탕 투여의 억제효과를 알아보고자 흰쥐에 1.7 ㎍/g/day, 3.4 ㎍/g/day 및 6.8 ㎍/g/day의 카드뮴을 투여한 군과 위의 농도별 카드뮴과 감두탕을 혼합투여한 군과의 체중 변화, 신장의 카드뮴 축적량 및 신장조직의 병리학적 소견을 비교 분석하였다. 그 결과 대조군과 각 실험군의 체중은 감두탕을 투여하지 않은 군은 대조군보다 유의하게 감소하는 경향을 보였으나 감두탕을 투여한 군에서는 유의한 차이를 보이지 않았다. 신장 중의 카드뮴 축적량은 모든 군에서 1주, 2주는 감두탕을 투여한 군이 감두탕을 투여하지 않은 군보다 증가하는 경향이었고, 4주, 8주에서는 감두탕을 투여하지 않은 군이 감두탕을 투여한 군보다 증가하는 경향이었다. 신장조직의 병리조직학적 관찰 결과, 감두탕을 투여하지 않은 군은 사구체의 출혈성 괴사, 뇨세관의 종창, 상피세포의 탈락 및 뇨세관의 괴사가 관찰되었으나 감두탕을 투여한 군에서는 조직병변이 미약하게 관찰되었다. 이상과 같은 결과를 볼 때, 감두탕은 저농도의 카드뮴이 생체 내에 투여될 때 흰쥐의 신장 내 축적되는 카드뮴을 어느 정도 억제시키는 효과가 있는 것으로 판단된다.

**Abstract** To find out the protective effects of Kamdootang against accumulation of cadmium in rats, the experimental rats were divided into 2 groups. One group was administered with cadmium alone and the other group administered with cadmium mixed with Kamdootang. Each group has been orally administered with different doses of cadmium such as 1.7 ㎍/g/day, 3.4 ㎍/g/day and 6.8 ㎍/g/day, respectively, for 1 to 8 weeks. As a results, body weight gained has a tendency to decrease more in the Kamdootang treated groups and non-treated groups than in control group. Cadmium accumulation in kidney showed a significant difference between the Kamdootang treated group and Kamdootang non-treated group. As the experiment period is longer and longer, both groups have got more significantly cadmium accumulation amounts. The kidney system was researched through histopathological observation that Multiple foci of necrosis, hemorrhagic necrosis in glomeruli and cloudy swelling of tubules in kamdootang non-treated group. but tissue lesion of kidney was showed less kamdootang treated group than Kamdootang non-treated group. As remarked above results, when dose low concentrated Cd in rat, Kamdootang was reduced accumulation of Cd. in kidney.

**Key Words :** Protective effects, Accumulation, Cadmium, Rat

## 1. 서 론

카드뮴은 각종 산업장에서 다양하게 이용되고 있으며, 직업적인 노출을 제외하면 식품이 카드뮴 섭취의 주요 원천이 되며, 오염된 초지에서 사육된 가축의 고기나 오염된 토양, 오염수로 관개한 작물, 오염된 물에서 얻은 어패류에 의해 먹이사슬의 최상위에 있는 사람들에게 카드뮴 농도가 증가될 수 있다[1].

*교신저자 : 김범호(k2pho@yahoo.co.kr)
접수일 11년 03월 27일 수정일 11년 05월 11일 게재확정일 11년 05월 12일

섭취 및 흡입된 카드뮴의 영향은 노출된 양과 화학적 형태, 폭로기간 및 체내흡수경로 등에 따라 다양하게 나타나는데[2,3], 일반적으로 신장 기능 장애, 간 조직 손상, 중추신경장애, 골다공증, 골연화증 및 고혈압 등을 유발시키는 것으로 알려져 있다[4-6]. 호흡기를 통해 흡입된 카드뮴의 20~40%가 흡수되고, 소화기를 통해 섭취된 카드뮴의 3~7%가 체내에 흡수되어 간장과 신장에 50~85%가 축적 되는 것으로 보고되고 있다[7-9]. 카드뮴은 시간의 경과에 따라 간장에서 신장으로 이행되므로 인위적으로 카드뮴을 경구 투여한 실험동물의 신장에서 조직병리학적 이상소견이 관찰되는 것으로 보고되고 있다[10,11].

카드뮴에 대한 건강위해성 영향을 평가하는데 어려운 점은 실험동물을 이용해야 한다는 점과, 카드뮴에 의한 위해성은 급성중독보다는 장기간에 걸친 카드뮴 폭로에 의해 발생되는 만성중독인 경우가 많아서 장기간 동물실험을 하여야 한다는 점이다. 그럼에도 불구하고 실험동물에서 방어물질을 통한 카드뮴 독성의 완화 실험과 생체 내에서 카드뮴의 거동에 대한 연구가 다양하게 실행되었다[12-16].

지금까지 선행되어온 생체 내 카드뮴의 독성 및 축적에 대한 방어물질의 효과를 검토한 몇 가지의 연구를 살펴보면 카드뮴을 투여하여 발생된 신장성 고혈압에 육미지황탕(六味地黃湯)이 유의성 있는 회복효과를 나타냈다는 보고가 있었으며[17], 결명자첨가식이가 흰쥐의 체내 카드뮴 축적량 감소에 효과적이었다고 보고하였다[18]. 그러나 음용 시 인체에 부작용이 없는 생약물질이 카드뮴의 체내 축적을 방어하는 효과를 검토하는 연구는 아직 미미한 실정이며 앞으로도 지속적인 연구가 필요할 것으로 생각된다. 따라서 본 연구는 오래전부터 해독약물로 음용되어 그 안전성이 입증된 감초와 흑두의 추출물인 감두탕(甘豆湯)을 사용하여 생체 내 카드뮴 축적에 대한 영향을 검토하고자 하였다.

감두탕은 동의보감에 수록된 약물 중 가장 간단한 약물로서 감초, 흑두 모두 독을 풀어주는 물질이며 항염효과, 면역기능 조절 등의 작용이 있어 감두탕을 복용하면 모든 독이 해독(解毒)되고 자양(滋養)에 탁월한 효과가 있다고 하였다[19-22].

그동안 감두탕을 이용한 선행연구들을 보면 감두탕이 흰쥐의 납중독 감소에 영향을 미친다는 연구가 있고[23], 사염화탄소에 의한 간독성을 완화시켜준다는 연구[24]와 *in vitro* 세포독성실험에서 감두탕이 암세포 성장억제 효과가 있다는 연구[25]가 있지만, 감두탕이 카드뮴의 체내 축적을 방어하는 효과를 검토한 연구는 찾아볼 수 없다.

따라서 본 연구는 감두탕의 투여가 생체 내에서 유해중금속물질인 카드뮴의 흡수 및 축적에 어떠한 영향을 주는지 알아보고자 랫트를 실험모델로 일련의 실험을 수행하였다.

## 2. 재료 및 방법

### 2.1 실험동물

생후 5주된 Sprague-Dawley계 숫컷 랫트(Samtaco Bio-Korea Co, Korea)를 구입하여 실험실에서 1주일간 적응사육 후 임상적으로 이상이 없는 140마리를 실험동물로 사용하였다. 실험기간 중 사육환경은 실온 24±2℃, 상대습도 55±5%, 조명은 12시간 명암주기의 비율로 인공조명을 실시하였으며 사료는 시판 고형사료(Samyang Co, Korea)를, 음용수는 수돗물을 자유롭게 섭취하도록 하였다.

### 2.2 감두탕과 카드뮴용액의 조제

감두탕의 조제는 서목태 3,000 g, 감초 3,000 g을 부직포에 넣고 물 30 L를 넣은 후 121℃, 2기압에서 4시간 가열하여 8,000 mL를 만들었다[19]. 카드뮴용액은 순도 99.5%의 분말카드뮴(Cd; Sigma-Aldrich. Inc., USA) 10 g을 정확히 칭량하고 kjeldahl flask에 질산(1＋1) 50 mL와 비등석을 넣은 후 가열하면서 분말카드뮴을 조금씩 넣어서 완전히 녹이고, 가열하여 질소산화물을 추출한 다음 물을 넣어 정확히 500 mL로 하였다[26].

### 2.3 실험동물의 배치 및 감두탕과 카드뮴의 투여

실험동물은 표 1과 같이 모두 7개 군으로 설정하고 각 군마다 실험개시 후 1주, 2주, 4주, 8주째 도살군으로 구분하여 사육케이지 당 5마리씩, 합계 20마리씩 배치하였다. 실험동물 대조군에는 카드뮴과 감두탕을 투여하지 않고 증류수 3.5 mL를 매일 경구투여 하였으며, 감두탕을 투여하지 않은 군인 G-Ⅰ-1, G-Ⅱ-1 및 G-Ⅲ-1군에는 증류수 3.0 mL에 카드뮴 원액이 체중 g당 각각 1.7 ㎍, 3.4 ㎍ 및 6.8 ㎍이 되게 혼합하여 매일 경구투여 하였다. 감두탕 투여군인 G-Ⅰ-2, G-Ⅱ-2 및 G-Ⅲ-2군에는 감두탕 3.0 mL에 카드뮴 원액이 체중 g당 각각 1.7 ㎍, 3.4 ㎍ 및 6.8 ㎍이 되게 혼합하여 매일 경구투여 하였다.

### 2.4 체중측정 및 검사시료 채취

체중은 실험시작 후 매주 첫날 1회씩 천평(CAS, Computing Scale, Korea)으로 측정하여 체중의 증가 변화를 관찰하였다. 신장의 채취는 실험시작 1주, 2주, 4주, 8

[표 1] 실험군의 배치

| 실험군의 구분 | 랫트 수 | | | | |
|---|---|---|---|---|---|
| | 1주 | 2주 | 4주 | 8주 | 계 |
| 대조군(DW)† | 5 | 5 | 5 | 5 | 20 |
| G-Ⅰ-1(Cd 1.7㎍/g+DW) | 5 | 5 | 5 | 5 | 20 |
| G-Ⅰ-2(Cd 1.7㎍/g+KD)‡ | 5 | 5 | 5 | 5 | 20 |
| G-Ⅱ-1(Cd 3.4㎍/g+DW) | 5 | 5 | 5 | 5 | 20 |
| G-Ⅱ-2(Cd 3.4㎍/g+KD) | 5 | 5 | 5 | 5 | 20 |
| G-Ⅲ-1(Cd 6.8㎍/g+DW) | 5 | 5 | 5 | 5 | 20 |
| G-Ⅲ-2(Cd 6.8㎍/g+KD) | 5 | 5 | 5 | 5 | 20 |
| 계 | 35 | 35 | 35 | 35 | 140 |

†: 증류수, ‡: 감두탕

주째에 각 군당 5마리씩 ethyl ether로 마취시켜 복부를 절개하여 신장을 적출하고 일시 냉동 보관하여 실험에 사용하였다.

### 2.5 신장 중 카드뮴농도의 측정

신장 1 g을 정확히 칭량하여 $HNO_3$ 5 mL를 가해 마이크로웨이브 시료분해 장치(Microwave Sample Preparation System, MDS-2100 : CEM Corporation, America)를 이용해 유기물을 분해하여 최종액량을 14 mL로 표선을 맞추어 분석용 시료로 사용하였다. 카드뮴 농도 측정은 원자흡광광도계(Atomic Absorption Spectrophotomer; Varian 280FS, Varian Co, America)를 사용하였으며 측정파장은 228.8 nm이고, 표준용액은 원자흡광분석용 표준시약을 사용하였다.

### 2.6 신장조직의 병리조직학적 소견

병리조직학적 관찰을 위해 신장을 적출하여 10% buffered formalin 용액에 넣고 실온에서 48시간 고정한 후 수돗물로 1시간 세척하였다. 세척한 조직을 alcohol로 탈수시키고 xylene으로 투명화 시킨 다음 파라핀에 포매하여 박절기로 4~5 ㎛씩의 조직절편을 만들었다. 그 다음 파라핀 제거 및 탈수과정을 거쳐 Hematoxylin-Eosin(H&E) 염색을 하여 광학현미경(Polyvar, Reichert-Jung, Germany)으로 관찰하였다.

### 2.7 통계처리 및 분석

자료의 분석은 SPSSWIN(Ver 13.0) 통계프로그램을 이용하였고, 대조군과 실험군의 신장 중 카드뮴 측정치의 평균값에 대한 유의성 검증은 t-test와 ANOVA를 실시하였다. 모든 통계량의 유의수준은 $p<0.05$로 하였다.

## 3. 결과

### 3.1 감두탕 투여에 따른 체중 변화

실험기간 중 측정한 각 군의 체중 변화는 표 2와 같다. 대조군 및 각 실험군 체중은 주수가 증가함에 따라 증가하였으며 통계적으로도 유의한 차이를 보였다($p<0.001$). 대조군과 각 실험군의 체중을 비교해 보면, 감두탕을 투여하지 않은 군(G-Ⅰ-1, G-Ⅱ-1, G-Ⅲ-1)은 대조군보다 유의하게 감소하는 경향을 보였으나($p<0.01$, $p<0.05$), 감두탕을 투여한 G-Ⅰ-2군과 G-Ⅱ-2군에서는 유의한 차이를 보이지 않았고, G-Ⅲ-2 군에서는 유의하게 감소하는 경향을 보였다($p<0.01$, $p<0.05$).

### 3.2 감두탕 투여에 따른 신장 중의 카드뮴 축적량 비교

감두탕 투여에 따른 신장 중 카드뮴 축적량은 표 3과 같다. 각 실험군의 주별 카드뮴 축적량은 주수가 증가함에 따라 카드뮴 축적량도 증가하는 경향이었으며 통계적인 유의한 차이를 보였다($p<0.001$). 감두탕을 투여하지 않은 군과 감두탕을 투여한 군간 카드뮴 축적량은 모든 군에서 1주 및 2주는 감두탕을 투여한 군이 감두탕을 투여하지 않은 군보다 카드뮴 축적량이 증가하는 경향이었고, 4주 및 8주는 감두탕을 투여하지 않은 군이 감두탕을 투여한 군보다 카드뮴 축적량이 유의하게 증가하는 경향이었다.

### 3.3 신장 조직의 병리조직학적 소견

실험동물의 신장조직을 광학현미경을 이용하여 관찰한 결과는 그림 1-4와 같다. 증류수만 투여한 정상대조군의 신장조직 그림 1은 사구체, 원위곡세뇨관 및 근위곡세

[표 2] 대조군과 실험군의 주수별 체중변화

(평균±표준오차)

| 주 수 | 대조군 | 실험군 | | | | | |
|---|---|---|---|---|---|---|---|
| | | G-Ⅰ-1 | G-Ⅰ-2 | G-Ⅱ-1 | G-Ⅱ-2 | G-Ⅲ-1 | G-Ⅲ-2 |
| 1 | 256.9±1.7 | 246.2±3.2** | 249.5±3.8 | 238.5±2.9** | 252.9±2.9 | 229.5±3.0** | 228.3±2.4** |
| 2 | 292.1±4.5 | 266.6±4.0** | 279.9±4.1 | 273.4±4.8** | 292.4±5.7 | 261.5±4.6** | 256.3±2.8** |
| 4 | 341.9±8.2 | 301.1±6.3** | 321.3±6.2 | 322.7±4.3* | 341.4±5.5 | 316.2±6.3* | 311.7±5.9* |
| 8 | 422.0±11.9 | 369.5±7.9* | 409.5±10.7 | 379.7±7.0* | 405.2±13.5 | 361.4±5.0** | 361.5±9.3** |
| *p*-value | <0.001 | <0.001 | <0.001 | <0.001 | <0.001 | <0.001 | <0.001 |

G-Ⅰ-1: Cd 1.7㎍/g+DW, G-Ⅰ-2: Cd 1.7㎍/g+KD, G-Ⅱ-1: Cd 3.4㎍/g+DW, G-Ⅱ-2: Cd 3.4㎍/g+KD, G-Ⅲ-1: Cd 6.8㎍/g+DW, G-Ⅲ-2: Cd 6.8㎍/g+KD

*: p<0.05, **: p<0.01 : Significantly different from the control group

[표 3] 실험군의 주수별 신장 중의 카드뮴 축적량

(평균±표준오차)

| 주수 | 실험군 | | | | | |
|---|---|---|---|---|---|---|
| | G-Ⅰ-1 | G-Ⅰ-2 | G-Ⅱ-1 | G-Ⅱ-2 | G-Ⅲ-1 | G-Ⅲ-2 |
| 1 | 0.87±0.08 | 0.98±0.06** | 1.73±0.10 | 2.08±0.13** | 3.16±0.25 | 3.63±0.23** |
| 2 | 2.04±0.10 | 1.98±0.10** | 2.87±0.20 | 3.63±0.32** | 5.26±0.23 | 5.56±0.37** |
| 4 | 4.62±0.21** | 4.67±0.38 | 8.05±0.79** | 7.70±0.31 | 12.51±0.59** | 11.92±0.62 |
| 8 | 8.90±0.45** | 7.91±0.46 | 18.67±1.51** | 15.46±0.63 | 28.49±1.84** | 27.63±1.56 |
| *p*-value | <0.001 | <0.001 | <0.001 | <0.001 | <0.001 | <0.001 |

G-Ⅰ-1: Cd 1.7㎍/g+DW, G-Ⅰ-2: Cd 1.7㎍/g+KD, G-Ⅱ-1: Cd 3.4㎍/g+DW, G-Ⅱ-2: Cd 3.4㎍/g+KD, G-Ⅲ-1: Cd 6.8㎍/g+DW, G-Ⅲ-2: Cd 6.8㎍/g+KD.

* : p<0.05, ** : p<0.01 : Significantly different between the group 1 and 2

뇨관이 잘 구분되어 있고, 조직의 변성이나 괴사는 관찰되지 않았다. 감두탕을 투여하지 않은 군인 G-Ⅰ-1군 그림 2A은 사구체의 출혈성 괴사와 세뇨관의 종창이 관찰되었고, G-Ⅱ-1군 그림 3A은 사구체의 출혈성 괴사와 세뇨관의 종창이 더 심해진 것이 관찰되었다. G-Ⅲ-1군 그림 4A은 사구체의 출혈성 괴사, 상피세포의 탈락, 세뇨관의 괴사가 관찰되었다. 감두탕을 투여한 군인 G-Ⅰ-2군 그림 2B, G-Ⅱ-2군 그림 3B 및 G-Ⅲ-2군 그림 4B은 감두탕을 투여하지 않은 군의 병리학적인 소견보다 그 손상 정도가 현저히 감소하였다.

## 4. 고찰 및 결론

본 연구에서는 생약물질로서 해독작용이 있는 것으로 알려진 감두탕을 사용하여 카드뮴 독성에 대한 방어효과를 알아보고자 하였다. 카드뮴의 적용용량은 성숙랫트의 1일 중독량인 1.7 ㎍/g을 기준[27]으로 하여 2배수인 3.4 ㎍/g, 4배수인 6.8 ㎍/g의 카드뮴 단독투여군과 감두탕을 혼합투여한 군으로 구분하여 8주까지 사육하면서 카드뮴 투여량과 투여기간에 따른 각 실험군의 체중변화, 신장 중의 카드뮴 축적량 및 신장조직의 병리학적 소견을 비교 분석하였다. 그 결과 체중변화는 대조군 및 각 실험군 모두 주수가 증가함에 따라 유의하게 증가하는 경향을 보였으며, 감두탕을 투여하지 않은 군(G-Ⅰ-1, G-Ⅱ-1, G-Ⅲ-1)은 대조군보다 유의하게 감소하는 경향을 보였으나, 감두탕을 투여한G-Ⅰ-2군과 G-Ⅱ-2군에서는 유의한 차이를 보이지 않았고, G-Ⅲ-2군에서는 유의하게 감소하는 경향을 보였다. 따라서 감두탕과 카드뮴 농도 1.7 ㎍/g 및 3.4 ㎍/g을 혼합 투여했을 때는 감두탕의 자양효과와 해독효과가 있어 체중을 증가시키는 것으로 생각되고, 감두탕을 투여했을지라도 카드뮴이 고농도로 투여되었을 때는 감두탕이 흰쥐의 체중 증가에 영향을 미치지 못하는 것으로 생각된다. 이는 카드뮴이 고농도로 투여될수록, 투여기간이 증가될수록 카드뮴의 축적량이 증가하고 이에 따라 독성도 증가되어 체내 영양소의 흡수 및 대사에 변화가 생겨 식이효율이 감소되므로 체중증가가 감소되었다는 보고와 같은 결과를 보이고 있다[28,29].

신장 중의 카드뮴 축적량은 모든 실험군에서 카드뮴 투여기간이 길어질수록 신장 중의카드뮴 농도는 증가하는 경향을 보였으며, 카드뮴 투여농도가 증가함에 따라서도 카드뮴 축적농도 또한 증가하는 것으로 나타났다. 특히 신장 중의 카드뮴 축적량은 모든 군에서 1주, 2주는 감두탕을 투여한 군이 감두탕을 투여하지 않은 군보다 증가하는 경향이었고, 4주, 8주에서는 감두탕을 투여하지 않은 군이 감두탕을 투여한 군보다 증가하는 경향이었다. 이 같은 결과는 감두탕을 투여한 군은 감두탕을 투여하지 않은 군보다 카드뮴을 투여하는 기간이 길어짐에 따라 신장에서의 카드뮴축적량이 감소됨을 알 수 있으며, 이는 감두탕이 물질의 순환을 활발하게 하고[19], 카드뮴 흡수를 저지하는 효과[30,31]가 있음을 시사하고 있는 것이라 생각된다.

실험동물의 신장조직을 광학현미경을 이용하여 관찰한 결과 감두탕을 투여하지 않은 군인 G-Ⅰ-1군 그림 2A은 사구체의 출혈성괴사와 세뇨관의 종창이 관찰되었고, G-Ⅱ-1군 그림 3A은 사구체의 출혈성 괴사와 세뇨관의 종창이 더 심해진 것이 관찰되었다. G-Ⅲ-1군 그림 4A은 사구체의 출혈성 괴사와 상피세포의 탈락과 세뇨관의 괴사가 관찰되었다. 그러나 감두탕을 투여한 군인 G-Ⅰ-2군 그림 2B, G-Ⅱ-2군 그림 3B 및 G-Ⅲ-2군 그림 4B은 감두탕을 투여하지 않은 군의 병리학적인 소견보다 그 손상정도가 현저히 감소하였다. 이 같은 결과는 카드뮴에 의한 신장의 손상은 근위세뇨관을 주로 침범하고 이 부위에 위축 및 변성과 세뇨관 세포의 공포화를 특징으로 하고 있다는 보고[32]나 홍화씨 분말 첨가 식이와 카드뮴을 음용수에 혼합하여 8주간 섭취시킨 마우스의 신장조직에서 카드뮴만 투여한 군은 사구체의 증대, 세뇨관의 변성 및 괴사가 관찰되었고 세뇨관 상피의 탈락과 공포화가 관찰되었다는 보고[33]와 유사한 결과를 보였다. 또한 이상과 같은 병리조직학적 관찰소견은 본 실험의 신장 중의 카드뮴 축적량과 비교해 볼 때, 감두탕을 투여하지 않은 G-Ⅰ-1군, G-Ⅱ-1군 및 G-Ⅲ-1군보다 감두탕을 투여한 G-Ⅰ-2군, G-Ⅱ-2군 및 G-Ⅲ-2군에서 카드뮴 축적량이 낮은 결과와 관련성이 있는 것으로 생각된다.

위와 같은 결과를 종합하여 볼 때 감두탕은 저농도의 카드뮴이 생체 내에 투여될 때 신장 중에 축적되는 카드뮴을 어느 정도 억제시키는 효과가 있는 것으로 판단된다. 그러나 본 연구에서는 감두탕의 어떠한 성분이 카드뮴 축적에 영향을 미치는지에 대한 기전을 설명하기 어려운 제한점이 있다. 향후 이 같은 기전을 밝히는 추가실험이 계속되어야 할 것으로 생각된다.

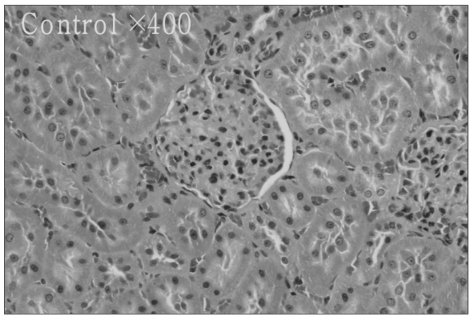


**[그림 1]** 정상대조군의 신장조직(H&E 400X).

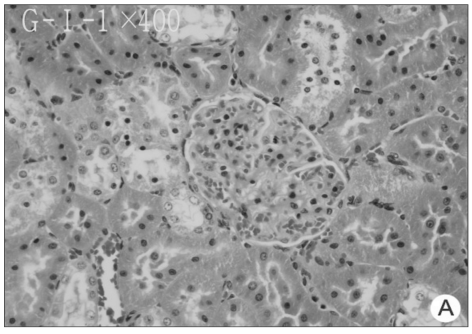


**[그림 2A]** G-Ⅰ-1군(Cd 1.7㎍/g+DW)의 신장조직(H&E 400X).

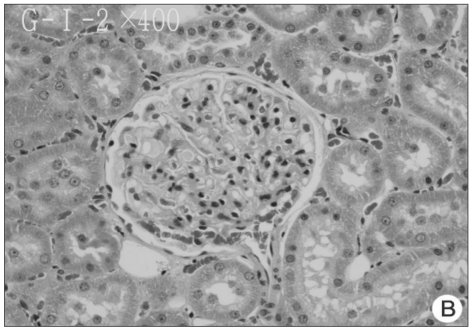


**[그림 2B]** G-Ⅰ-2군(Cd 1.7㎍/g+KD)의 신장조직(H&E 400X).

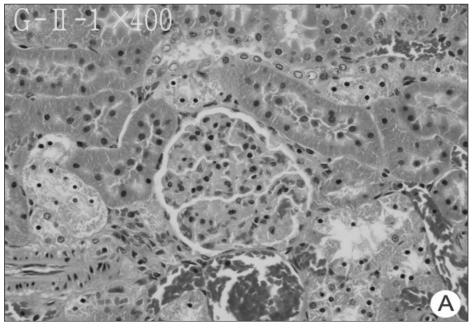


**[그림 3A]** G-Ⅱ-1군Cd 3.4㎍/g+DW)의 신장조직(H&E 400X).

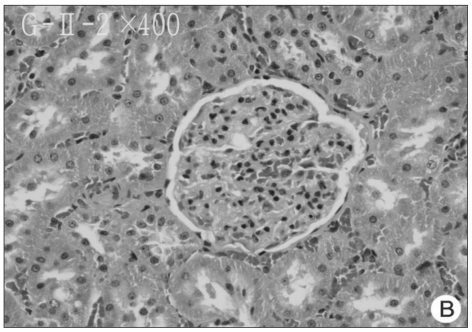


[그림 3B] G-Ⅱ-2군(Cd 3.4㎍/g+KD)의 신장조직(H&E 400X).

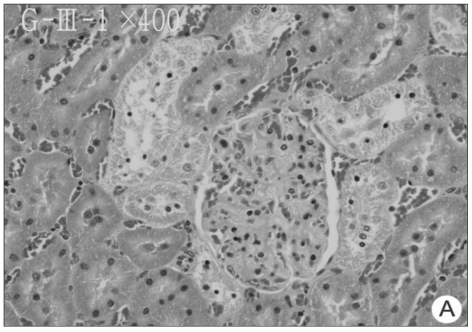


[그림 4A] G-Ⅲ-1군(Cd 6.8㎍/g+DW)의 신장조직(H&E 400X).

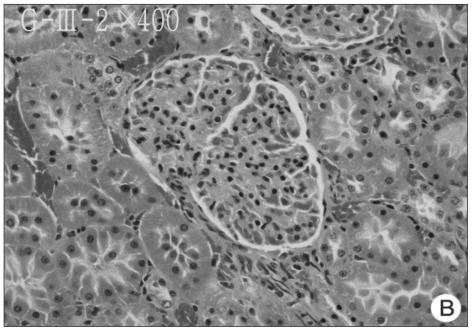


[그림 4B] G-Ⅲ-2군(Cd 6.8㎍/g+KD)의 신장조직(H&E 400X).

## 참고문헌

[1] 환경부. 세계보건기구(WHO) 먹는 물 수질관리지침서. p.153-156, 1998.

[2] Hammond PB, Foulkes EC. Metal ion toxicity in man and animals. In; H Siegel(ed), metal ions in biological systems. Vol. 20, Marcel Dekker, New York, p.177, 1986.

[3] Sendelbach LE, Klaassen CD. Kidney synthesizes less metallothionein than liver in response to cadmium chloride and cadmium. metallothionein. Toxicol Appl Pharmacol, 1988:92:95-102.

[4] Dudley RE, Svoboda DJ, Klaassen CD. Acute exposure to cadmium causes severe liver injury in rat. Toxicol Appl Pharmacol, 1982:65:30.

[5] 곽영규. 카드뮴의 신경독성 기전에 관한 연구. 대한위생학회지. 10(3), p. 45-55, 1995.

[6] 이종화, 장봉기, 박종안, 박종영, 김완종, 우기민. 카드뮴의 중추신경계 독성유발 기전. 환경독성학회지, 19(3), p.279-286, 2004

[7] Ando M, Matsui S, Jinno H, Takeda M. Urinary excretion of cyclic AMP in cadmium-intoxicated rats. J Toxicol Environ Health, 1989:27:307-315.

[8] Hamer DH. Metallothionein. Ann Rev Biochem, 1986;55:913-951.

[9] Prasada Rao RVV, Jordan SA, Bhatnagar MK. Combined nephrotoxicity of methylmercury lead and cadmium in pekin ducks, metallothionein, metal interactions, and histopathology. J Toxicol Environ Health, 1989;26:327-348.

[10] 이영구. 카드뮴 폭로 후 고환, 신장 및 간장 내 카드뮴 축적량과 조직손상의 변화. 중앙대학교 대학원, 박사학위 논문, 1993

[11] 박관규. 카드뮴 신 손상에 관한 전자현 미경적 연구. 대한신장학회지, 12(1), p.20-26, 1993.

[12] 한동근. 카드뮴이 백서의 정소조직과 정자형성에 미치는 영향과 토코페롤의 독성완화 효과. 동국대학교 대학원, 박사학위 논문, 2000

[13] 정영희, 한성희, 신미경. 카드뮴을 급여한 흰쥐에서 갈근 열수 추출액의 해독작용효과. 한국식생활문화학회지, 17(4), p.456-464, 2001.

[14] 한성희, 신미경, 정영희. 오미자 추출물이 카드뮴을 급여한 흰쥐의대사와 신장 내 카드뮴함량에 미치는 영향. 한국식품영양과 학회지, 31(6), p.1102-1106, 2002.

[15] 이정호, 유일수, 김신기, 이기남, 정우영, 한두석, 백승화. 천화분의 카드뮴에 대한 독성억제효과(Ⅲ). 생약학회지, 32(1), p.15-21, 2001.

[16] 조국영, 최희진, 손준호, 배두경, 우희섭, 안봉전, 배만종, 최청. 감잎(Diospyros kaki folium)으로부터 분리한 polyphenol 화합물의 카드뮴 제거효과. 한국농화학회지, 43(3), p.213-217, 2000.

[17] 임종필, 서은실. 육미지황탕이 카드뮴 중독된 흰쥐의 혈압에 미치는 영향, 한국생약 학회지. 30(3), p.250, 1999.

[18] 김성조, 백승화, 허종욱, 김운성, 이주돈, 강경원, 박

성혜, 한종현, 정성윤, 이승현. 결명자 첨가식이가 흰쥐의 체내 카드뮴 축적에 미치는 영향, 동아시아식생활학회지, 12(6), p.554-565, 2002.
[19] 동의보감국역위원회 : 동의보감. 남산당. 1994.
[20] Huang KC. The pharmacology of Chinese Herbs. CRC press, p84, 1993.
[21] Ozeki T, Tokawa Y, Ogasawara T, Sato K, Kan M. The effects of hydrocortisone and glycyrrhizine on the enzyme releases of arylsulfatase and hyaluronidase from lysosomes of liver. Experientia. 1978;34(3): 387-388.
[22] Kakegawa H, Matsumoto H, Satoh T. Inhibitory effects of some natural products on the activation of hyaluronidase and their anti-allergic actions. Chem. Pharm. Bull. (Tokyo)., 1992;40(6):1439-1442.
[23] 이선동. 흰쥐에서 아급성 납중독에 대한 감두탕의 예방효과에 관한 연구. 서울대학교 대학원, 박사학위논문, 1993.
[24] 정세훈. 감두탕이 사염화탄소에 의한 랫드의 간 손상에 미치는 영향. 충남대학교 대학원, 석사학위논문, 1999.
[25] 한상훈. 감두탕 약침액이 항암 효능에 미치는 영향. 동국대학교 대학원, 석사학위 논문, 1999.
[26] 환경부. 수질오염공정시험방법, 2004.
[27] 土屋 健三郎. 重金屬毒性. 醫齒藥出版株式會社, 東京, p.285-301, 1983
[28] 노정해, 한찬규, 성기승, 이남형. 돼지고기 급여가 흰쥐의 체내에 중독된 카드뮴의 해독과정에 미치는 영향. 한국축산식품학회지, 25(4), p.373-382, 2005.
[29] 최성인, 이정희, 이서래. 동물실험에 의한 녹차음료의 카드뮴 및 납 제거효과. 한국식품과학회지, 26(6), p.745-749, 1994.
[30] Cantilena LR, Klassen CD. Decreased effectiveness of chelation theraphy with after acute cadmium poisoning. Toxicol. Appl. Pharmacol. 1982;63:173-180.
[31] Onosaka S, Tanaka K, Cherian MG. Effects of cadmium and zinc on tissue of metallothionein. Environ. Health. Perspect. 1984;54:67-72.
[32] Nishizumi M. Electron microscopic study of cadmium nephrotoxicity in the rat. Arch Environ Health, 1972;24:215-225.
[33] 장종식, 권오덕. 홍화씨분말이 카드뮴 중독에 미치는 병리조직학적 관찰. 수의임상 학회지, 18(2), p.116-123, 2001.

**김 범 호**(Pom-Ho Kim) **[정회원]**

- 1999년 6월 : 장춘중의약대학(의학사)
- 2002년 2월 : 중국중의과학원(의학박사과정 수료)
- 2010년 3월 : 원광대학교한의학전문대학원(한의학박사과정)

<관심분야>
중의학. 한의학. 건강증진.