

뇌경막하수종의 수술적 치료에 따른 임상 경과

김재현^{1*}

¹예수병원 신경외과

Progression of Subdural Effusion after Surgical Treatment

Jaehyeon Kim^{1*}

¹Department of Neurosurgery, Presbyterian Medical Center

요 약 본 연구에서는 단순천공배액술을 시행하고 호전된 환자들과 이차 수술로 단순천공배액술을 실시하거나 경막하복강단락술을 실시한 환자들의 임상적 경과 분석을 통해 뇌경막하수종 치료에 도움이 되고자 한다. 2006년 7월부터 2012년 6월까지 본원에서 뇌경막하수종으로 입원하여 단순천공배액술을 시행받은 16례 전체 환자를 대상으로 분석하였다. 연구결과 아스피린을 복용하고 있는 환자는 모두 이차 수술을 시행하였다($p<0.001$). 경막하복강단락술을 시행한 환자 4명 중 2명이 아스피린을 복용하여 통계적으로 유의하였다($p=0.014$). 경막하복강단락술을 시행한 그룹과 시행하지 않은 그룹 간의 비교 결과, 4명의 환자는 일차수술 후 GCS의 변화는 없었으나 추적 전산화단층촬영 상 정중선 편위가 심하였고 경막하수종은 증가하거나 변화가 없었으며 두통, 구토, 발열, 호흡곤란 등의 뇌압상승 증상을 보여 단락술을 결정하게 되었다($p=0.006$). 아스피린을 복용했던 환자들의 수술적 치료는 주의를 요하며 개두술 과정에서 뇌척수액의 급격한 소실과 뇌압의 지나친 변화를 예방하는 것이 중요하다고 사료된다.

Abstract The purpose of this study was to contribute to the medical treatment of subdural effusion through clinical sequence analysis of patients who experienced improvement of subdural drainage and had a second operation for subdural drainage or subduroperitoneal shunt. Sixteen cases of the whole patients who have been underwent subdural effusion and subdural drainage were analyzed during the period from 2006 July to 2012 June. The study gave us a result that all of patients, who was taking aspirin, have been under the second operation($p<0.001$) and these group have had a subduroperitoneal shunt($p=0.014$). According to the comparative analysis for the patients group that divided into two; one had subduroperitoneal shunt and the other had no subduroperitoneal shunt, the outcomes of this study were shown as follows. First, their median line deviation was serious in their brain CT. In addition, their subdural effusion increased or did not change with a headache, vomiting, fever and dyspnea. As a result of those symptoms, subduroperitoneal shunt was carried out($p=0.006$). The surgical method for patients who were taken aspirin must be cautiously selected and the prevention of sudden disappearance of cerebrospinal fluid and excessive change of intracranial pressure is very important in operation craniectomy.

Key Words : Aspirin, Drainage, Subdural Effusion

1. 서론

뇌경막하수종은 구성성분이 변형된 뇌척수액이 경막하강에 고인 것을 말한다[1]. 뇌손상 환자의 5~20%에서

발생하며[2], 뇌경막하수종의 발생기전은 명백히 알려져 있지는 않으나 외상 후 지주막이 파열되고, 뇌척수액이 지주막파열에 의해 경막하 공간으로 유입된 후 고립되어 형성된다는 가설이 가장 널리 알려져 있다[3]. 뇌실 바깥

본 연구는 보건복지부 보건의료기술진흥사업의 지원에 의하여 이루어진 것임. (과제고유번호 A091220))

*Corresponding Author : Jaehyeon Kim (Department of Neurosurgery, Presbyterian Medical Center)

Tel: +82-63-230-8857 email: ngann@hanmail.net

Received January 31, 2013

Revised March 12, 2013

Accepted April 11, 2013

쪽에 뇌척수액이 존재한다는 것을 설명하기 위해 외뇌수 두증이라는 용어로 설명되어지고 있고, 특히 성인에 있어서 뇌지주막하 출혈과 심한 두부 외상을 받은 경우에 발생한다[4]. Kilincer 등[5]에 따르면, 두부손상 자체가 뇌지주막하 출혈, 지주막 파열, 뇌부종의 점진적 위축에 의해 뇌경막하수종의 원인이 된다고 하였다. 또한 뇌경막하수종은 5세 이전과 50세 이후에 호발한다. 5세 이하의 소아의 뇌는 성인에 비해 수분함량이 많아 쉽게 압박될 수 있으며 50세 이후에는 뇌위축으로 인해 잠재적 경막하강이 넓어 쉽게 수액이 축적될 수 있는 조건이다. 이는 나이가 많을수록 뇌의 재 팽창이 느려지기 때문이다[6]. 다양한 원인이 뇌경막하수종의 원인으로 알려져 있으며, 두부손상, 뇌막염, 선행하는 외과적 수술(개두술, 천공술, 뇌척수액 단락술) 및 선천성 기형, 탈수가 포함될 수 있다. 하지만 아직도 대부분의 경우에는 선행원인을 정확히 알지 못하고 있다[7]. 외상이나 뇌감압수술 후에 발생하는 합병증으로[8] 85%에서는 자연 흡수를 보이거나 경막하수종은 4주까지 증가 양상을 보이다가 그 이후 점차 흡수되어 수술적 치료를 필요로 하지 않으나 경우에 따라서는 뇌척수액의 순환과 흡수의 장애로 신경학적 결손을 초래하여 수술적 치료를 요한다[9]. 뇌경막하수종의 수술적 치료는 반복적 경피적 뇌경막하 천자, 개두술 및 막 제거, 단순천공배액술, 영구적인 경막하복강 단락술 등의 방법이 있다[4]. 현재 많이 이용하는 방법은 단순천공배액술과 경막하복강단락술이다[7]. 단순천공배액술은 부분 마취 하에 시행되므로 환자에게 덜 침습적이어서 많이 이용되고 있으나 감염의 위험성이 높아 배액관을 오래 유지하지 못하고 제거해야한다[8].

그러나 뇌경막하수종 치료는 반복적인 단순천공배액술이나 경막하복강단락술에도 불구하고 성공적이지 못한 경우가 많다. 이에 본 연구에서는 단순천공배액술을 시행하고 호전된 환자들과 이차수술로 단순천공배액술을 실시하거나 경막하복강단락술을 실시한 환자들의 임상적 경과 분석을 통해 일차 수술과 이차수술 결정에 영향을 미치는 요인들을 파악하여 경막하수종 치료에 도움이 되고자 한다.

2. 대상 및 방법

2.1 연구대상

2006년 10월부터 2012년 6월까지 본원에서 뇌경막하수종으로 진단된 환자 중 입원하여 뇌경막하수종으로 단순천공배액술을 시행 받은 16례 전체를 대상으로 하였다.

2.2 자료분석방법

수집된 자료는 SPSS versin 19.00를 이용하였고 일반적인 특성인 환자의 성별, 나이, 경막하수종 발생원인, 혈액소수치, 알부민수치, 이뇨제 복용여부, 아스피린 복용여부, 입원시와 퇴원시의 GCS(Glasgow Coma Scale)는 평균, 최소값, 최대값 표준편차 그리고 백분위수를 기술 통계와 빈도분석을 통하여 분석하였다. 뇌전산화단층촬영 상의 경막하수종의 두께, 정중선 편위 여부, GCS, 증상 및 징후, 퇴원전 증상 호전 여부, 퇴원전 진통제 복용여부, 아스피린 복용여부에 대하여 그룹 간 차이를 독립표본 t-검정을 이용하여 비교분석하였다. p 값이 0.05 이하 일 때 통계적으로 유의하다고 판단하였다.

2.3 일차수술 치료

2.3.1 수술 적응증

본원에서는 단순천공배액술은 뇌경막하수종 환자가 신경학적 결손을 보이거나 흥분, 오심, 구토, 두통, 어지러움, 언어곤란 등의 증상을 호소하고 뇌전산화단층촬영 사진의 뇌경막하수종의 두께가 10 mm가 넘는 경우에 시행하고 있었다.

2.3.2 수술 방법 및 기구

천공배액술은 국소마취 하에 이개 상부의 약간 뒤쪽의 두정골 용기부에 Hudson hand drill을 이용하여 천공을 만든 후 뇌경막과 수종의 외막을 절개한 후 배액관을 수종이 가장 두터운 부위를 향해 배액관을 삽입하였다. 너무 급격한 감압으로 뇌실 내 혈종이 발생하지 않도록 서서히 배액하며 두피하를 4~5 cm 정도 통과하여 별도의 두피 절개 부위로 빼내어 음압이 거의 없는 폐쇄배액주머니에 연결하였다.

2.3.3 수술 후 관리

수술 당일에는 하루 배액 양을 150 cc 이내로 했으며 수술 후 2일째부터는 200 cc까지 배액하였다. 수술 후 5~7일 사이에 뇌전산화단층 사진을 촬영하여 뇌경막하수종의 감소 여부를 확인하고 뇌경막하강의 두께가 5 mm 이하로 감소하거나 14일이 경과하면 감염의 위험성을 고려하여 제거하였다.

2.4 이차수술 치료

2.4.1 수술 적응증

본원에서는 이차 단순천공배액술 또는 경막하복강단락술은 추적 전산화단층촬영 상 경막하수종의 두께가 10 mm 이상이거나 정중선 편위가 심하고 두통, 오심, 구토,

호흡곤란 등의 뇌압상승 증상을 보이면 이차 단순천공배액술 또는 경막하복강단락술을 결정하게 되었다.

2.4.2 경막하복강단락술 수술방법

경막하복강단락술은 뇌기저부의 1 cm 상방의 단면과 Kocher's 점으로부터 2 cm 하방의 단면상에서 가장 두꺼운 부위에 경막하단락관을 삽입하는데 이용하였다. 두정골 용기부에서 3 cm 종단으로 절개한 후 천공하며 근위 배액관 끝을 경막하 공간으로 5~8 cm 삽입하고 저수장치를 연결하여 묶었다. 원위부의 open-end 도관은 passer를 통해 피하를 통과 한 후 배급주변에서 목막하 공간을 통하여 복강 안으로 삽입되었다.

2.5 일반적 특성

환자의 일반적 특성으로 환자의 성별, 나이, 경막하수종 발생원인, 혈색소수치, 알부민수치, 이노제 복용여부, 아스피린 복용여부, 입원시와 퇴원시의 GCS을 분석하였다.

뇌혈관이상이나 혈액학적 질환이 뇌경막하수종의 기원인자이고 뇌내출혈의 결과로 유발되기도 한다는 보고가 있으며[10], 뇌경색 환자의 뇌감압수술 후 급격한 뇌압의 변화나 뇌척수액의 손실로 발생했다는 보고가 있어[11] 혈색소와 알부민 수치를 조사하였다. 연구대상 환자 중 2명이 뇌경색으로 감압수술을 받았었고 아스피린을 복용 중 뇌경막하수종이 발생한 경우이다.

외상을 받지 않은 환자에서 지나친 탈수가 뇌경막하수종의 발생요인이 될 수도 있다는 보고가 있어[12] 이노제 복용 여부를 조사하였다. 경막하복강단락술의 압력을 수술 시행한 날과 퇴원 전에 조절한 수치를 확인하였으며 또한 증상 및 징후의 호전 여부, 퇴원 전 진통제 복용 여부를 확인하고 분석하였다.

단순천공배액술 전, 배액관 제거 전과 후, 이차수술 전과 후에 시행한 전산화단층촬영 상의 뇌경막하수종의 두께를 측정하여 비교 분석하였다. 뇌경막하수종의 두께 측정은 뇌전산화단층 사진상 뇌실이 보이는 단면에서 가장 두꺼운 부분으로 정하였다. 이차수술 후 시행한 추적 전산화단층촬영 상의 뇌경막하수종의 두께, 정중선 편위, GCS, 증상 및 징후의 조절여부를 확인하였다.

2.6 그룹 비교

일차 단순천공배액술만 시행한 9명의 환자와 이차수술로 단순천공배액술이나 경막하복강단락술을 받은 7명 환자의 수술 전과 후의 뇌전산화단층촬영 상의 경막하수종의 두께, 정중선 편위 여부, GCS, 증상 및 징후, 퇴원전

증상 호전 여부, 퇴원전 진통제 복용여부, 아스피린 복용여부에 대하여 그룹 간 차이를 비교분석하였다.

단순천공배액술을 시행받은 환자와 경막하복강단락술을 시행한 환자의 수술 전과 후의 뇌전산화단층촬영 상의 경막하수종의 두께, 정중선 편위 여부, GCS, 증상 및 징후, 이차수술 전 증상의 변화 유무, 아스피린 복용여부 등에 대하여 그룹 간 차이를 비교분석하였다.

3. 결과

본 연구에서 뇌경막하수종으로 단순천공배액술을 받은 환자 중 성별은 남자가 15명, 여자가 1명으로 남자가 93%로 대부분을 차지했다. 연령은 46세부터 88세까지로 평균연령은 65.8세를 보였으며 일차수술 환자의 평균 연령은 61.7세, 이차수술 환자의 평균 연령은 71.0세로 차이를 보였으나 통계적으로 유의하지 않았다($p=0.541$).

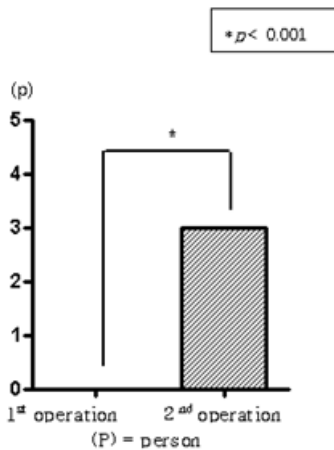
뇌경막하수종의 발생원인으로는 원인미상이 8명, 외상 후 발생이 6명, 뇌경색으로 감압수술 후 발생한 경우가 2명이었다. 혈색소 수치는 평균 12.3g/dL로 정상수치(남: 13~17 g/dL, 여: 12~16 g/dL)의 하한 수준이었다. 여자환자 1명은 10.10 g/dL로 여자 정상수치보다 낮았다. 알부민 수치는 평균 3.7 g/dL로 정상 수치(3.5~5.3 g/dL)의 하한 수준이었다. 이노제를 복용한 경우가 25%, 복용하지 않은 경우가 75%로 대부분 이노제를 복용하지 않았다[Table 1].

[Table 1] General Characteristics (N=16)

Characteristics	Categories	N	%
Gender	Male	15	93.0
	Female	1	7.0
Age(years)	≤50	2	12.5
	51~60	4	25.0
	61~70	4	25.0
	71~80	5	31.3
	80≤	1	6.2
Causative factors	Spontaneous	8	50.0
	Trauma	6	37.5
	Craniectomy	2	12.5
Hg level(g/dl)	<13	9	56.2
	13~17	7	43.8
Albumin level(g/dl)	<3.5	6	37.5
	3.5~5.3	10	62.5
taking diuretics	Yes	4	25.0
	No	12	75.0

아스피린을 복용한 경우는 3례로 18%에 불과하였으나 이들은 모두 이차수술을 받았고, 복용하지 않은 경우

가 82%를 차지했다. 일차수술 환자와 이차수술 환자의 아스피린 복용 여부 조사 결과, 아스피린을 복용하고 있는 환자는 모두 이차수술을 시행하고 독립표본 t-검정 결과 통계적으로 유의한 결과가 나왔다($p < 0.001$)[Fig.1].



[Fig. 1] Taking aspirin: In the results for the groups that took and did not take aspirin, all the patients who took aspirin underwent the secondary operation, which is statistically significant($p < 0.001$).

입원시와 퇴원시의 신경학적 상태를 GCS로 비교한 결과 입원시에는 평균 12.6점, 최소값 5점이었고, 퇴원시에는 평균 13.4점, 최소값은 7점이었으며, 10명은 호전되었고 6명은 GCS가 입원시와 변화가 없었으며 그 중 4명은 GCS가 15점으로 입원시부터 신경학적 결손이 없었던 환자였다. 일차수술과 이차수술 후, 입원당시에 측정된 신경학적 상태를 GCS로 비교한 결과 통계적으로 유의하지 않았다($p = 0.082$).

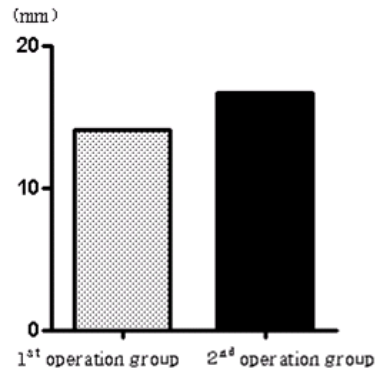
배액관 삽입기간은 평균 7.5일이고 최대 14일, 최소 2일 동안 유지시켰으며, 중간값은 7일로 대부분 7일 전후로 배액관을 제거하였다. 모든 환자에서 경막하복강단락술 후 압력을 10 cmH₂O로 맞추었고 특별한 변화없이 퇴원시에는 압력을 8 cmH₂O로 조절하였다. 뇌경막하수종의 전산화단층촬영 상 두께의 평균비교 결과 수술 전에 15.18 mm이었고 제거 후 10.65 mm로 완해를 보였다. 배액관 제거 후 전산화단층촬영 사진 상의 두께가 10 mm 이상이면 이차수술의 대상이 되었다.

경막하복강단락술 전과 후의 뇌전산화단층촬영 상의 두께 차이 분석 결과, 수술 후 평균 9.27 mm의 뇌경막하수종의 두께가 감소를 보였고 모든 환자에게 효과가 있었다. 일차수술 전과 후, 이차수술 전과 후 뇌경막하수종의 두께 비교 결과 일차수술 전과 후는 평균 1.79 mm, 이

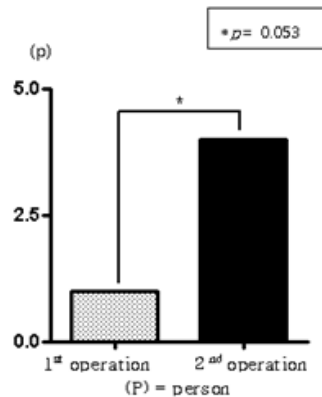
차수술 전과 후는 10.09 mm 차이를 보여 모든 환자에서 이차수술 후 배액이 더 효과적이었다.

이차수술을 진행한 7명의 환자는 단순천공배액술 후 GCS의 변화는 없었으나 추적 전산화단층촬영 상 정중선 편위가 심하였고, 경막하수종의 두께는 증가하거나 변화가 없었으며 두통, 구토, 발열, 호흡곤란 등의 뇌압상승 증상을 보여 이차수술을 결정하게 되었다. 입원시의 전산화단층촬영 상의 두께가 일차수술만 한 그룹의 평균은 14.03 mm, 이차수술을 한 그룹의 평균은 16.66 mm로 두 그룹간의 유의한 차이는 없었다($p = 0.079$)[Fig. 2].

일차수술환자와 이차수술 환자의 퇴원시에 진통제 복용여부를 비교 결과, 일차수술 환자는 1명, 이차수술 환자는 4명으로 독립표본 t-검정 결과 통계적으로 유의하였다($p = 0.053$)[Fig. 3].



[Fig. 2] Thickness of the brain CT at hospitalization: The average thickness of the subdural effusion in the brain CT of the group($p = 0.079$).

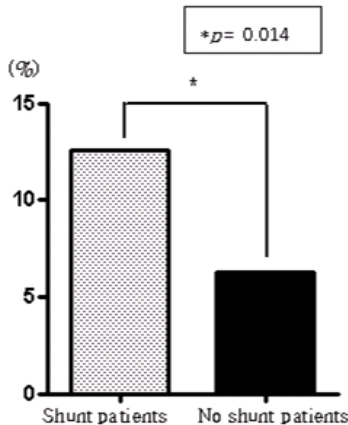


[Fig. 3] Painkiller at discharge: one patient in the group that had taken painkiller underwent the primary operation, and four patients in the group that had taken painkiller underwent the secondary operation ($p = 0.053$).

일차수술을 받은 16명의 환자 중 3명이 이차 단순천공 배액술을 받았고 4명이 경막하복강단락술을 시행하여 7명(37%)이 이차수술을 받았다. 이차수술로 경막하복강단락술을 시행한 4명의 환자는 추적 전산화단층촬영 상 뇌경막하수종의 두께가 감소하였고 환자가 호소하던 두통, 오심, 구토 증상이 호전되었으며 2명의 환자는 증상조절을 위해 약물 복용 중이었고 GCS는 12에서 13점으로 1명, 13에서 14점으로 1명, 14에서 15점으로 2명이 1점씩 올라갔다.

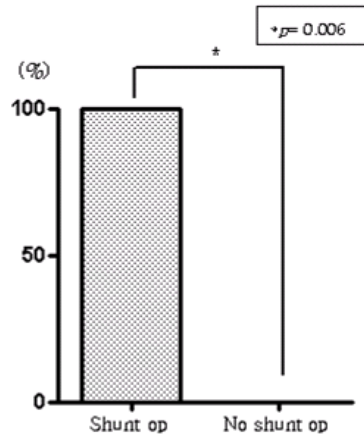
경막하복강단락술을 받은 4명의 환자 중 한 환자는 일차수술 후 퇴원하여 1달 뒤 두통과 어지럼증을 호소하여 시행한 뇌전산화단층촬영 상 경막하수종 발생하여 경막하복강단락술을 시행하였다. 한 환자는 일차 단순천공단락술 후 전산화단층촬영 상 감소되어 제거 하였으나 추적 전산화단층촬영 상 다시 증가하고, 정중선 편위가 심하여 경막하복강단락술을 시행하였고 GCS 12점으로 변화 없었으나 폐렴, 발열, 호흡곤란으로 호흡기내과 치료 병행되었다.

경막하복강단락술을 시행한 그룹과 시행하지 않은 그룹 간의 아스피린 복용 여부 비교 결과, 단락술을 시행한 환자 4명 중 2명이 아스피린이나 와파린을 복용하여 독립표본 t-검정 결과 통계적으로 유의하였다($p=0.014$)[Fig. 4]. 이들 2명의 환자는 뇌경색으로 뇌감압수술을 받은 후 뇌경막하수종 발생하여 단순천공배액술과 경막하복강단락술을 받았으며 아스피린을 복용 중이었다.



[Fig. 4] The ratio of taking aspirin: In the results for the two groups that took and did not take aspirin, aspirin taking group had a subduroperitoneal shunt and the other had none. Two of the four patients had taken aspirin, which is statistically significant($p=0.014$).

경막하복강단락술을 시행한 그룹과 시행하지 않은 그룹 간의 비교 결과, 4명의 환자는 일차수술 후 GCS의 변화는 없었으나 추적 전산화단층촬영 상 정중선 편위가 심하였고 경막하수종은 증가하거나 변화가 없었으며 두통, 구토, 발열, 호흡곤란 등의 뇌압상승 증상을 보여 단락술을 결정하게 되었다($p=0.006$)[Fig. 5].



[Fig. 5] Mass effect after subdural drainage: According to the results for the groups that had and had no subduroperitoneal shunt, their median line deviation was serious in their brain CT and their subdural effusion increased or did not change with a headache, vomiting, fever, or respiratory difficulty, so subduroperitoneal shunt was carried out($p=0.006$).

4. 논의

본 연구에서 뇌경막하수종으로 단순천공배액술을 받은 환자 중 성별은 남자가 15명, 여자가 1명으로 남자가 93%로 대부분을 차지하여 92.8%를 보인다 다른 연구의 결과와 비슷하였고[8] 이는 남자에서 외상의 빈도가 높을 뿐만 아니라 여자에서 estrogen 자체가 모세혈관을 보호하는 작용을 하기 때문인 것으로 보인다[13].

연령은 46세부터 88세까지로 평균연령은 65.8세를 보였으며 50세 이후 환자가 87.5%로 대부분을 차지했고 일차수술 환자의 평균 연령은 61.7세, 이차수술 환자의 평균 연령은 71.0세로 이러한 분포는 경막하수종의 발생조건을 암시하는 소견이다. 경막하수종은 5세 이전과 50세 이후에 호발한다. 5세 이하의 소아의 뇌는 성인에 비해 수분함량이 많아 쉽게 압박될 수 있으며 50세 이후에는 뇌위축으로 인해 잠재적 경막하강이 넓어 쉽게 수액이

축적될 수 있는 조건이다. 일차수술로 치료가 종결된 환자의 평균 연령은 61.7세, 일차수술로 충분하지 않아 이차수술을 필요로 했던 환자의 평균 연령은 71.0세로 차이를 보인 것은 나이가 많을수록 뇌의 재 팽창이 느려지기 때문이다 [6].

다양한 원인이 뇌경막하수종의 원인으로 알려져 있으며, 두부손상, 뇌막염, 선행하는 외과적 수술(개두술, 천공술, 뇌척수액 단락술) 및 선천성 기형, 탈수가 포함될 수 있다. 하지만 아직도 대부분의 경우에는 선행원인을 정확히 알지 못하고 있고[7], Jeon 등[6]의 연구에서는 유발인자로 낮은 GCS, 전산화단층촬영 상 정중선 편위가 5 mm 이상, 뇌지주막하 출혈, 지연된 뇌수두증, 기저 뇌조의 압박, 지주막의 파열이 있을 때 발생한다고 하였다. 본 연구의 결과에서도 경막하수종의 발생원인으로 원인 미상이 8명, 외상 후 발생이 6명, 뇌경색으로 개두술 후 발생한 경우가 2명으로 나왔다. 개두술 후 68명의 환자중 39명에서 수술 부위의 반대쪽에 뇌경막하수종이 발생하였다는 보고가 있다[14]. 수술 과정에서 뇌척수액의 급격한 소실과 뇌압의 지나친 변화를 예방하는 것이 중요하겠[15].

혈색소 수치는 평균 12.3 g/dl로 정상수치(남:13~17 g/dl, 여:12~16 g/dl)의 하한 수준이었다. 알부민 수치는 평균 3.7 g/dl로 정상 수치(3.5~5.3 g/dl)의 하한 수준이었다. Openshaw 등[10]은 골수이식 환자 중 18%가 뇌경막하수종이 발생하였고 이는 뇌내출혈, 뇌내혈관 이상, 혈소판감소증, 혈액응고 장애와 같은 혈액학적 질환에 기인할 것으로 생각했다. 또한 Yilmaz 등[24]의 연구에서 뇌위축과 낮은 단백질 수치가 뇌경막하수종의 재발율을 더 높게 한다는 결과와 고려할 때 본 연구에서도 혈색소 수치와 알부민 수치가 하한 수준으로 재발율에 기여했을 것으로 여겨지나 그룹간의 차이는 통계적으로 유의하지 않았다.

아스피린을 복용한 경우는 3례로 18%를 차지했고 복용하지 않은 경우가 82%로 대부분을 차지했다. 아스피린을 복용한 3례에 해당하는 환자들은 모두 이차수술을 받았으며 2명은 경막하복강단락술, 1명은 단순천공배액술을 시행하였다. Connolly 등[17]은 아스피린 복용과 관련하여 뇌경막하혈종의 발생의 위험인자에 대한 메타 분석 연구에서 아스피린이 뇌경막하혈종의 위험을 증가시키는지 여부는 확실하지 않고, 1000명당 0.02명이 발생하여 발생위험이 1.6배 증가 하지만 통계적으로 유의하지 않다는 결과를 보였다. 한편 Schievink 등[11]의 연구에서는 뇌경막하수종이나 뇌경막하혈종 환자에서 2%가 아스피린을 복용하고 있었다는 결과가 있고 뇌경막하혈종으로 수술을 받은 그룹 중 아스피린 78명, 와파린 15명으

로 76%가 아스피린이나 와파린을 복용하고 있었다. 또한 이들 그룹은 아스피린이나 와파린을 복용하지 않는 그룹에 비해 재수술율이 2배 이상 높았다는 보고가 있어[18] 아스피린과 와파린 복용환자는 중요한 의문제를 야기할 수 있으므로 각별한 주의가 필요하다.

입원시와 퇴원시의 신경학적 상태를 GCS로 비교한 결과 입원시에는 평균 12.6점, 퇴원시에는 평균 13.4점, 10명은 호전되었고 6명은 GCS가 입원시와 변화가 없었으며 그 중 4명은 GCS가 15점으로 입원시부터 신경학적 결손이 없었던 환자였다. Zhanaidarov 등[19]은 수술을 받은 지연성 경막하수종 47례에서 수술 후 7일째에 의식상태가 호전되지 않았다고 보고하며 수술적 치료가 의식의 호전에 기여하지 않는다고 보고하였으나 Ju 등[8]의 연구 결과와 같이 수술 후의 GCS가 평균 1점 좋아졌다. 입원시의 GCS 평균이 12.6점으로 신경학적 의식수준이 낮지 않았으며 수술적 치료가 의식의 변화에 큰 영향을 미치지 못하지만 뇌압을 조절하여 환자가 호소하는 증상을 개선시켜 삶의 질을 향상시키는 데 기여하였을 것이다.

배액관 삽입기간은 평균 7.5일이고 최대 14일, 최소 2일 동안 유지시켰으며, 중간값은 7일로 대부분 7일 전후로 배액관을 제거하였다. 뇌경막하수종이 너무 커서 자연 완해를 기대하기 어려운 경우에는 수술적 치료가 필요하다[20]. 완해나 크기의 감소가 이루어지지 않은 뇌경막하수종 환자의 61.3%에서는 만성 뇌경막하혈종으로 변한다는 보고도 있다[9]. 현재 많이 이용하는 방법은 단순천공배액술과 경막하복강단락술이다[7]. 단순천공배액술은 부분 마취 하에 시행되므로 환자에게 덜 침습적이어서 많이 이용되고 있으나 감염의 위험성이 높아 배액관을 오래 유지하지 못하고 제거해야한다[8]. 그러므로 감염의 위험성을 고려하여 7일 전후로 배액관을 제거하여야하고 뇌경막하수종이 양이 많은 경우에는 경막하복강단락술이 좋은 결과를 기대할 수 있겠다.

자발성 두개강내 저압에 의해서도 두통이 유발된다는 보고도 있지만[21], 두통과 구토는 가장 일반적인 뇌압상승 소견이다[22]. 뇌경막하단락술 후 GCS는 수술 전과 거의 차이가 없지만 두통, 의식혼란, 흥분성은 높은 호전율을 보인다는 연구가 있고[8] 본 연구에서도 입원기간 중에는 대부분의 환자가 진통제를 처방받고 있었지만 퇴원약에는 일차수술환자 1명, 이차수술환자 4명만이 처방받고 있어 뇌경막하수술 환자의 뇌압이 조절되고 있음을 시사하고 있다. 또한 이차수술을 진행한 환자는 추적 전산화단층촬영 상 정중선 편위가 심하였고 경막하수종은 증가하거나 변화가 없었으며 두통, 구토, 발열, 호흡곤란 등의 뇌압상승 증상을 보여 이차수술을 결정하게 된

점을 고려할 때 환자의 중증도가 더 높은 환자이므로 더 주의깊은 추적관찰이 요구된다고 할 수 있다.

이차수술로 단순천공배액술을 시행한 모든 환자에서 좋은 예후를 보였다. 일차 단순천공배액술 전과 후, 이차 단순천공배액술 전과 후 뇌경막하수종의 두께 비교 결과, 일차 수술 전과 후는 평균 1.79 mm, 이차수술 전과 후는 10.09 mm 차이를 보여 모든 환자에서 이차수술 후 배액이 더 효과적이었다. Lee 등[9]은 뇌경막하수종은 지연성으로 발달되며 크기가 커졌다가 점차 작아지고 흡수되거나 경막하혈종으로 변화되는 경향이 있고 61.3%는 3개월 이내에 흡수되거나 크기가 감소하지 않고 만성경막하혈종으로 변하였고 임상적 결과는 초기의 GCS와 영상적 자료와 밀접한 관련이 있고 수술적 치료는 효과적이지 않다고 하였다. 그러나 경우에 따라서는 신경학적 결손을 초래하여 수술적 치료가 필요하고, 일차수술적 치료로서 단순천공배액술을 많이 이용하고 있으나 감염의 위험성이 높아 지연성 병변인 경막하 수종의 크기가 감소하지 않았음에도 불구하고 배액관을 장기간 유지할 수 없어 제거해야한다[8]. 반면 환자의 나이가 증가할수록 뇌의 퇴행성 변화가 심하고, 뇌의 탄력을 결정하는 요소인 뇌혈관 용적, 뇌수막, 연막하 뇌조직 모두가 감소하여 뇌팽창의 기간이 길어진다[23]. 뇌경막하수종은 5세 이전과 50세 이후에 호발하고[6], 본 연구에서 일차수술 환자의 평균연령은 61.7세였으나 이차수술 환자는 71.0세로 고령이고 뇌의 용적과 탄력이 감소한 상태에서 뇌압의 상승을 견디지 못하고 신경학적 결손을 나타내어 이차수술을 하게 되었고 효과적인 배액이 이루어졌다. 본 연구에서 이차수술 방법의 결정은 임상적 소견에 따라 결정되는 것으로 보인다.

경막하복강단락술을 시행한 환자 4명 중 2명이 아스피린이나 와파린을 복용 중이었고 이들은 뇌경색으로 뇌감압수술을 받은 후 뇌경막하수종 발생하여 단순천공배액술과 경막하복강단락술을 받았다. 뇌경색 환자에서 일차치료 목표는 뇌부종과 뇌압상승을 조절하는 것이고 대증요법으로 치료가 어려운 환자는 뇌감압수술을 시행한다[24]. 뇌감압수술을 받은 후 뇌경색의 치료를 위해 아스피린이나 와파린을 투여하게 된다. 그러나 뇌감압수술 후 뇌경막하수종이 발생된 환자는 뇌압조절에 어려움이 예상된다. 뇌경막하혈종으로 수술을 받은 그룹 중 아스피린이나 와파린을 복용하는 그룹이 이 약을 복용하지 않는 그룹에 비해 재수술율이 2배 이상 높았다는 보고가 있고[18], 뇌압과 뇌경막하수종의 크기가 충분히 감소할 때까지 단락술을 장기간 유지할 수 있고 뇌경막하수종이 재발할 가능성이 적은 뇌경막하복강 단락술이 임상적 경과에 도움이 될 것이다[8].

뇌전산화단층촬영 상 정중선 편위가 심하고 두통, 구토, 발열, 호흡곤란 등의 뇌압상승 증상을 보여 경막하복강단락술을 시행한 4명의 환자는 수술 후 평균 9.27 mm의 뇌경막하수종의 두께가 감소를 보였고 모든 환자에게 효과가 있었다. 성인에서 잘 치료되지 않는 뇌경막하수종에서 경막하복강단락술이 효과적이고 비교적 안전한 치료법으로 주장한 연구와[25], 회복률이 낮은 뇌경막하수종 환자는 정중선 편위가 심하고 단순천공배액술, 측이동천자, 경막하복강단락술 중에서 경막하복강단락술이 높은 치료 효과를 보였다는 연구도 있다[16]. 그러나 경막하복강단락술 후 결과 분석을 통해 5주 이상에 걸쳐 서서히 증가하는 수종일수록 증상호전의 가능성이 낮고, 수술이 2주 이상 지연될 경우 회복가능성이 적다고 했으며, 종괴 효과에 의한 증상(홍분성, 의식혼란, 두통, 의식저하)은 호전율이 높으나, 국소신경증상(간질, 반신마비, 강직)은 회복률이 낮다는 보고도 있어[8] 환자의 증상 호소 정도, 전산화단층촬영 상의 두께와 정중선 편위 정도, 경막하수종의 발생시기를 고려하여 수술 방법을 선택하여야 하겠다.

5. 결론

뇌경막하수종에서 경막하복강단락술은 효과적이고 비교적 안전한 치료법이며 환자의 증상 호소 정도, 전산화단층촬영 상의 두께와 정중선 편위 정도, 경막하수종의 발생시기를 고려하여 수술 방법을 선택하여야하며, 아스피린을 복용했던 환자들의 수술적 치료는 주의를 요하며 개두술 과정에서 뇌척수액의 급격한 소실과 뇌압의 지나친 변화를 예방하는 것이 중요하다고 사료된다.

References

- [1] M. A. Zanini, L. A. Resende, A. T. Faleiros, R. C. Gabarra, "Traumatic Subdural Hygromas: Proposed Pathogenesis Based Classification", *J. Trauma*, 64, 3, 705-713, 2008.
DOI: <http://dx.doi.org/10.1097/TA.0b013e3180485cfc>
- [2] K. Imai, "Rapid Spontaneous Resolution of Signs of Intracranial Herniation due to Subdural Hematoma-Case Report", *Neurologia Med. Chir.*, 43, 3, 125-129, 2003.
DOI: <http://dx.doi.org/10.2176/nmc.43.125>
- [3] Y. Hasegawa, T. Tanaka, N. Kato, S. Kaku, T. Arai, T. Abe, "Arachnoidplasty for Traumatic Subdural Hygroma

- Associated with Arachnoid Cyst in the Middle Fossa", *Neurol. Med. Chir.*, 50, 8, 698-701, 2010.
DOI: <http://dx.doi.org/10.2176/nmc.50.698>
- [4] M. Escosa-Bage and R. C. Sola, "Physiopathology of Adult Onset External Hydrocephalus", *Revista de Neurologia*, 35, 2, 141-144, 2002.
- [5] C. Kilincer, O. Simsek, M. K. Hamamcioglu, T. Hicdonmez, S. Cobanoglu, "Contralateral Subdural Effusion After Aneurysm Surgery and Decompressive Craniectomy: Case Report and Review of the Literature", *Clinical Neurology and Neurosurgery*, 107, 5, 412-416, 2005.
DOI: <http://dx.doi.org/10.1016/j.clineuro.2004.09.018>
- [6] S. W. Jeon, J. H. Choi, T. W. Jang, S. M. Moon, H.S. Hwang, J. H. Jeong, "Risk Factors Associated with Subdural Hygroma After Decompressive Craniectomy in Patients with Traumatic Brain Injury: a Comparative Study", *J. Korean Neurosurg. Soc.*, 49, 355-358, 2011.
DOI: <http://dx.doi.org/10.3340/jkns.2011.49.6.355>
- [7] M. Caldarelli, C. Di Rocco, R. Romani, "Surgical Treatment of Chronic Subdural Hygromas in Infants and Children", *Acta. Neurochir.*, 144, 581-588, 2002.
DOI: <http://dx.doi.org/10.1007/s00701-002-0947-0>
- [8] C. I. Ju, S. W. Kim, S. M. Lee, et al., "The Surgical Results of Trumatic Subdural Hygroma Treated with Subduroperitoneal Shunt", *J. Korean Neurosurg. So.c*, 37, 136-142, 2005.
- [9] K. S. Lee, W. K. Bae, H. G. Bae, I. G. Yun, "The Fate of Traumatic Subdural Hygroma in Serial Computed Tomographic Scans", *J. Korean Med. Sci.*, 15, 5, 560-568, 2000.
- [10] H. Openshaw, J. A. Ressler, D.S. Snyder, "Lumbar Puncture and Subdural Hygroma and Hematomas in Hematopoietic Cell Transplant Patients", *Bone Marrow Transplant*, 41, 9, 791-795, 2008.
DOI: <http://dx.doi.org/10.1038/sj.bmt.1705971>
- [11] W. I. Schievink, M. M. Maya, B. K. Pikul, C. Louy, "Spontaneous Spinal Cerebrospinal Fluid Leaks as The Cause of Subdural Hematomas in Elderly Patients on Anticoagulation", *J. Neurosurg*, 112, 2, 295-299, 2010.
DOI: <http://dx.doi.org/10.3171/2008.10.JNS08428>
- [12] K. S. Lee, "The Pathogenesis and Clinical Significance of Traumatic Subdural Hygroma", *Brain Inj*, 12, 7, 595-603, 1998.
DOI: <http://dx.doi.org/10.1080/026990598122359>
- [13] W. W. Choi, K. H. Kim, "Prognostic Factors of Chronic Subdural Hamatoma", *J. Korean Neuro. Soc.*, 32, 18-22, 2002.
- [14] B. Aarabi, D. C. Hesdorffier, E. S. Ahn, C. Aresco, T. M. Scalea, H. M. Eisenbeg, "Outcome Following Decompressive Carniectomy for malignant swelling dueto Severe Head Injury", *J. Neurosurg.* 104, 4, 469-479. 2006.
DOI: <http://dx.doi.org/10.3171/jns.2006.104.4.469>
- [15] S. Q. Yu, J.S. Wang, ,N. Ji, "Compressive Brainstem Deformation Resulting from Subdural Hygroma After Neurosurgery: a Case Report", *Chinese Medical Journal*, 121, 11, 1055-1056, 2008.
- [16] N. Yilmaz, N. Kiyamaz, C. Yilmaz, A. Bay, "Surgical Treatment Outcomes in Subdural Effusion: a Clinical Study", *Pediatr. Neurosurg.*, 42, 1, 1-3, 2006.
DOI: <http://dx.doi.org/10.1159/000089502>
- [17] B. J. Connolly, L. A. Pearce, T. Kurth, C. S. Kase, R. G. Hart, "Aspirin Therapy and Risk of Subdural Hematoma: Meta-analysis of Randomized Clinical Trials", *J. Stroke Cerebrovasc. Dis.*, 13, 1052-1057, 2013.
DOI: <http://dx.doi.org/10.1016/j.jstrokecerebrovasdis.2013.01.007>
- [18] D. F. O'Brien, S. Basu, J. R. O'Donnell, G. A. Roberts, J. Phillips,. "Impact of Aspirin Therapy and Anticoagulation on The Prevalence of Spontaneous Subdural Hematoma", *Ir. Med. J.* 93, 8, 244-246, 2000.
- [19] Z. S. Zhanaidarov, A. V. Klimash , R. N. Berdiev, V R. K. asumov, E.V. Zavgorodniaia, "Clinico-Neurological Features, Diagnostics and Surgical Treatment of Posttraumatic Chronic Subdural Hematomas", *Vestn Khir Im I I Grek*, 164, 6, 152-157, 2005.
- [20] J. B. Cho, "Surgical Treatment of Subdural Hygromas in Infants and Children", *J. Korean Neurosurg. Soc.*, 38, 273-280, 2005.
- [21] B. Mokri, "Headache Caused by Decreased Intracranial Pressure: Diagnosis and Management", *Curr. Opin. Neurol.*, 16, 3, 319-326, 2003.
DOI: <http://dx.doi.org/10.1097/00019052-200306000-00011>
- [22] O. A. Sveinsson, H. Asgeirsson, I. H. Olafsson, "Brain Abscess-overvies", *Laeknabladid*, 99, 1, 25-31, 2013.
- [23] S. C. Lee, J. K. Kang, H. J. Jung, J. O. Dho, "Factors Affecting Brain Re-expansion after Simple Burr Hole Drainage in Chronic Subdural Hematoma", *J. Korean Neurosurg. Soc.*, 27, 757-762, 1998.
- [24] O. P. Gautschi, D. Cadosch, M. N. Stienen, , "Decompressive Craniectomy in Acu, L. A. Steiner, K. Schaller, "Decompressive Craniectomy in Acute Stroke-The Different Perspective", *Anesthesiol Intensivmed Natfallmed Schmerzther*, 47, 1, 8-13, 2012.
DOI: <http://dx.doi.org/10.1055/s-0032-1301374>

- [25] K. S. Yoon, S. R. Han, G. T. Yee, C. Y. Choi, M. J. Sohn, C. H. Lee, "Subduroperitoneal Shunt for Subdural Hygromas in Adults", J. Korean Neuro. Soc., 37, 436-442, 2005.
-

김 재 현(Jae-Hyeon Kim)

[정회원]



- 2003년 8월 : 전북대학교 대학원 간호학과 (간호학석사)
- 2001년 9월 ~ 2012년 8월 : 예수병원 신경외과 Nurse Practitioner
- 2013년 3월 ~ 현재 : 군산간호대학교 초빙교수

<관심분야>
의·생명공학